Lane Medical Library

Aus dem
Institut für Tierzucht der Universität München
(Vorstand: Professor Dr. F. Stockklausner).

STANFORD UNIVERSITY
NOV
17
1939
LIBRARY

Scheidenabstrich und Brunstdiagnose beim Rind.

Dissertation

zur

Erlangung der Doktorwürde
der Tierärztlichen Fakultät
der Ludwig-Maximilians-Universität
zu München

vorgelegt von

Nikolaus Leopold Ferring
bestallter Tierarzt aus Trierweiler.

München 1937.

Aus dem
Institut für Tierzucht der Universität München
(Vorstand: Professor Dr. F. Stockklausner).

Scheidenabstrich und Brunstdiagnose beim Rind.

Dissertation

zur

Erlangung der Doktorwürde
der Tierärztlichen Fakultät
der Ludwig-Maximilians-Universität
zu München

vorgelegt von
Nikolaus Leopold Ferring
bestallter Tierarzt aus Trierweiler.

München 1937.

Gedruckt mit Genehmigung der
Tierärztlichen Fakultät
der Universität München.

Referent: Professor Dr. F. Stockklausner.

Meiner lieben Mutter und meinem toten Vater
in Dankbarkeit gewidmet.

Gliederung:

A. Einleitung.
B. Schrifttum:
   I. Biologisch-morphologische Erscheinungen:
   II. Histologie der Vaginalschleimhaut:
      a) bei den kleinen Nagern:
         1. Maus
         2. Ratte
         3. Meerschweinchen
      b) beim Menschen
      c) bei den Haustieren:
         1. Hund
         2. Schwein
         3. Stute
         4. Rind
   III. Scheidenabstrich:
      a) bei den kleinen Nagern:
         1. Meerschweinchen
         2. Maus
         3. Ratte
      b) beim Menschen
      c) bei den Haustieren:
         1. Hund
         2. Schwein
         3. Stute
         4. Rind
   IV. Methodik des Abstriches und seine Färbung:
      a) bei den kleinen Nagern:
         1. Maus
         2. Meerschweinchen
      b) beim Menschen
      c) bei den Haustieren:
         1. Hund
         2. Stute
         3. Rind
C. Zusammenfassung der Ergebnisse im Schrifttum.
D. Eigenes Material und eigene Methodik des Abstriches beim Rind
E. Auswertung der Abstriche.
F. Befunde.
G. Ergebnis aus den Befunden.
H. Zusammenfassung und Schluß.
I. Schrifttumsverzeichnis.
J. Lebenslauf.
K. Tabellenanhang.

Scheidenabstrich und Brunstdiagnose beim Rind.

A. Einleitung.

Die beiden Schweizer Forscher Frei und Metzger (1) haben in ihrer Arbeit „Ueber die Sexualperiodizität in der Vagina des Rindes" ein Verfahren beschrieben, aus dem mikroskopischen Bild des Scheidenschleims die Brunst des Rindes festzustellen.

Würden sich diese Ergebnisse bestätigen, dann wäre dem Wissenschaftler und dem praktischen Tierarzt eine gute Möglichkeit geboten, manche Fragen der Züchtung und der Sterilitätsbekämpfung zu lösen.

Die Ergebnisse der Schweizer Forscher wurden in neuester Zeit bestätigt von Schatalow (2). Dieser hat 60 Sexualzyklen von 34 geschlechtsgesunden Kühen benutzt. Ebenso haben Frei und Metzger (1) 60 nichtträchtige geschlechtsgesunde Tiere untersucht. Davon waren 49 Kühe und 11 Rinder. Auf Grund dieser Arbeiten wäre anzunehmen, das Problem „Scheidenabstrich und Brunstdiagnose" sei nun wie für die Nager auch für das Rind gelöst. Aber Frei und Metzger (1) und Schatalow (2) stehen im gesamten Schrifttum allein mit ihren Ergebnissen und besonders die Amerikaner und Engländer, die viel auf diesem Gebiet gearbeitet haben, sind zu ganz anderen Schlüssen gekommen. Auch die kargen deutschen Untersuchungen bestätigen Frei und Metzger (1) nicht.

Ich bin einer Anregung des Herrn Dozenten Dr. Koch gefolgt, als ich die folgenden Untersuchungen anstellte, um das Problem „Scheidenabstrich und Brunstdiagnose beim Rind" zu klären.

An dieser Stelle danke ich dem Herrn Universitätsdozenten Dr. Koch für den Vorschlag dieser Arbeit und seine gütige, unermüdliche Hilfe.

B. Schrifttum.

I. Biologisch — morphologische Erscheinungen.

Der Begriff Brunst bezeichnet bei wildlebenden und domestizierten Tieren die zeitweise und zwar in der Regel periodisch auftretende Bereitschaft zur Paarung. Bei den meisten Tieren treten gleichzeitig mit diesen Veränderungen der Psyche und des Verhaltens auch charakteristische morphologische Veränderungen auf, und man faßt im allgemeinen als Brunsterscheinungen die psychischen und morphologischen Veränderungen des Organismus zusammen, die in der Fortpflanzungszeit und insbesondere zur Zeit der Ovulation beim weiblichen Tier auftreten.

Die Untersuchungen des englischen Forschers Heape (zit nach Frei und Metzger [1]) haben das Verständnis der Brunsterscheinungen weitgehend gefördert. Er hat zuerst den Ablauf der Brunst in 4 sogenannte „Brunstphasen" eingeteilt, die zusammen den „Brunstzyklus" bilden. Die 4 Phasen sind:

1. Die Vorbrunst oder Prooestrus; man bezeichnet damit die Erscheinungen, die die eigentliche Brunst vorbereiten, bei vielen Tieren auch charakteristische psychische Erscheinungen (Liebesspiele).

2. Die Brunst selbst oder Oestrus; das ist die Zeit, in der sich das Tier erfolgreich decken läßt.

3. Die Nachbrunst oder Metoestrus; in dieser Phase klingen die Brunsterscheinungen ab.

4. Die Zwischenbrunst oder Intervall oder Dioestrus; das ist die Pause der Geschlechtstätigkeit bis zum Beginn einer neuen Brunstperiode.

Diese Einteilung der Brunsterscheinungen hat sich ausgehend von grundlegenden englischen und amerikanischen Arbeiten im neueren Schrifttum allgemein durchgesetzt.

Die Erscheinungen der Brunst beim Rinde sind von Schmaltz (3) eingehend beschrieben worden. Die neueren ausländischen Arbeiten vermögen das durch die Zusammenfassung von Schmaltz (3) gegebene Bild nur unwesentlich zu bereichern.

Küpfer (4) beschreibt folgende äußeren Brunsterscheinungen: Das Stadium der sexuellen Libido ist begleitet von Schwellung der Vulva, Rötung der Vaginalschleimhaut, schleimigem oder blutigem, oder mit geronnenem Blut durchsetztem Ausfluß aus der Vagina. Manchmal überwiegen die psychischen Erscheinungen oder die morphologischen Veränderungen.

Nach Murphey (5) ist die Brunst gekennzeichnet durch Schwellung und Rötung der Vaginalschleimhaut. Bei älteren Kühen legt sich die Schleimhaut in Falten. Das Vestibulum ist mahagonifarben, die Portio erscheint vergrößert. Der Schleim ist glasig und fadenziehend.

Hölcher (6) beschreibt von Brunstsymptomen das Brüllen, Aufreiten und Einsinken im Lumbosakralgelenk. Nach der Brunst verliert sich die Verfärbung der Vagina und des Vestibulums allmählich. Die gestraffte Vulva wird wieder runzlig. — Der Vaginalschleim wird flockig, dann zäh, klebrig und opaleszierend.

Hammond (7) beobachtet bei den meisten Kalbinnen 46—48 Stunden nach der Brunst Blutaustritt aus der Vulva. Bei Kühen findet er diese Blutung um so seltener, je älter das Tier ist. Er begründet diese Erscheinung damit, daß bei alten Tieren das Epithel dicker sei und den Blutaustritt verhindere. Zudem hemme die abdominelle Lage von Uterus und Vagina bei den Kühen im Vergleich zur pelvinen Lage bei Kalbinen den Blutausfluß aus der Vulva. Diese Blutungen kommen aus dem Gewebe und besonders aus der Schleimhaut über der Urethra (vgl. die Anlage III). Er führt auch andere Autoren an, die dieselben Blutungen gesehen haben. So fand Weber (54), daß Kalbinnen häufiger nach der Brunst bluteten als Kühe. Blutungen erscheinen bei gedeckten Tieren genau so, wie bei nichtgedeckten. Aber ebenso wie die Menstruation bei der Frau wird sie in der Gravidität geringer.

Krupski (8) fand unter 73 Kalbinnen, die innerhalb 4 Tagen nach der Brunst getötet wurden, 55 Tiere, die bluteten. Unter 79 Kühen, die innerhalb 4 Tagen nach der Brunst getötet wurden, waren nur 38, die Zeichen von Blutungen aufwiesen. Krupski (8) sieht den Grund für die geringeren Blutungen bei Kühen in den stärkeren und dickeren Blutgefäßen.

Schatalow (2) macht nur karge Angaben über die äußeren Brunsterscheinungen. Er fand in der Brunst sehr viel hellfarbigen, flüssigen Schleim, die Cervix gequollen und stets ein wenig offen. Die äußeren Genitalien und die Vagina sind stark hyperaemisch.

II. Histologie.

Einen wichtigen Beitrag zur Auswertung der zelligen Bestandteile im Scheidensekret bei den einzelnen Tieren liefern die histologischen Untersuchungen der Scheidenschleimhaut. Die bedeutendsten Arbeiten seien hier kurz besprochen.

a) Histologie der Vagina bei den Nagern:

Genaue Untersuchungen in diesem Zusammenhang sind bei den kleinen Nagern gemacht worden. Sie stellen die grundlegenden Untersuchungen dar, auf deren Ergebnissen sich die Studien beim Menschen, und was uns vornehmlich berührt, bei den großen Haustieren aufbauen.

Latase (9) fand bei Nagetieren einen bestimmten Rhythmus in der Vaginalschleimhaut zwischen Epithel und Schleim, der dem Rhythmus der Ovarien entspricht.

Königstein (10) untersuchte die Schleimhaut bei 19 Ratten, insbesondere ihre Veränderungen im Zusammenhang mit der Gravidität. Es findet ein steter Wechsel zwischen Plattenepithel, Zylinderepithel und Verschleimung statt. In der Brunst ist das Plattenepithel charakteristisch, in der Gravidität das Zylinderepithel. Die Verschleimung beginnt in den mittleren Schichten des Epithels; sie gelangt kurz vor der Geburt zu der oberflächlichen Zellschicht und ins Lumen der Vagina, sodaß bis zu Ende der Trächtigkeit die oberste Epithellage aus Zylinderzellen besteht. — Die Leukozyten sind immer im Epithel vorhanden, besonders aber zur Zeit des Zellwechsels.

Long und Evans (11) haben in den einzelnen Brunststadien folgende histologische Bilder beschrieben:

Im Dioestrus besteht das Epithel aus 4—7 Zellagen. Durch die Abschuppung wird das Epithel noch dünner. In der Mucosa sind viele Leukozyten.

Im Stadium Dioestrus-Prooestrus hört die Abschilferung auf. Das Epithel ist 8—9 Lagen dick. Man sieht viele Zellteilungsfiguren. Im Prooestrus ist das Epithel 9—12 Schichten dick. An den obersten Zelllagen tritt Verhornung auf.

Im Oestrus sind diese verhornten oberflächlichen Zellen (bis zu 3 Schichten) abgestoßen. Das Epithel wird dünner, es sind keine Leukozyten darin.

Im Metoestrus verdickt sich das Epithel bis auf 9 Schichten. Vereinzelte Leukozyten erscheinen im Epithel. Auf der Oberfläche liegen die verhornten und abgestossenen Zellen in Verbänden zusammengeklumpt.

Die histologischen Schnitte von Selle (12) aus der Vagina des Meerschweinchens ergaben in Bezug auf den Sexualzyklus folgendes:

Im Dioestrus ist das Epithel nur 1—2 Zellschichten dick. Aber bis zum Prooestrus ist das Epithel auf 10—12 Schichten angewachsen.

Im Prooestrus erscheinen die Zellen der obersten Schicht vacuolenartig und groß, darunter liegen kleinere, rundliche Epithelzellen. In der 4.—5. Schicht beginnt die Verhornung, die bis in die obersten Schichten vordringen kann. Die Leukozyten werden in diesem Stadium immer weniger an Zahl, um schließlich ganz zu verschwinden.

Im Oestrus wird die gesamte Verhornung ins Lumen der Vagina abgestoßen.

Im Metoestrus ist das Epithel 4—7 Schichten dick. Leukozyten infiltrieren die Submucosa und Mucosa. Die letzten verhornten Zellen verschwinden.

Bis zum Dioestrus verkleinert sich das Epithel auf 2—4 Schichten. Die Leukozyten sieht man bis in die obersten Lagen.

b) Histologie der Vagina beim Menschen:

Schreyer (13) zitiert Schröder, der darauf hinweist, daß der zyklische Wechsel in der Scheide des Menschen wesentlich geringer ausgeprägt ist, als bei den Säugetieren. Die Forscher sind sich nicht einig; während die meisten glauben, keinen regelmäßigen Wechsel feststellen zu können, schreiben andere, daß in der zweiten Zyklushälfte eine allmähliche Zunahme der oberflächlichen Plattenepithelien und eine Verhornung der obersten Lagen stattfinden. Diese verhornte Schicht soll sich in der Menstruation abstoßen und nur eine nackte flachkubische Zellschicht erhalten bleiben.

Dierks (14) kommt in seinen histologischen Arbeiten in diesem Zusammenhang zu folgenden Ergebnissen: Im Praemenstrum erreicht das Vaginalepithel seine höchste Ausbildung. Einige Zeit nach der letzten Blutung läßt sich das Epithel einteilen in eine Funktionalis und Basalis; dazwischen liegt eine Verhornungszone. In der Menstruation erfolgt die Abstoßung der Funktionalis und teilweise auch der Verhornungszone.

Stieve (15) untersuchte die Vagina des Weibes histologisch im Hinblick auf den Zyklus, in der Gravidität und Geburt. Auch er findet eine Dickenzunahme des Plattenepithels der Schleimhaut im Praemenstrum durch Wachstum der einzelnen Zellen. Im Epithel sieht Stieve (15) zu diesem Zeitpunkt einzelne Leukozyten. Mit dem Beginn der Gravidität setzt sich die Verdickung des Epithels weiter fort. Die Leukozyten nehmen zu. Die Geburt bringt eine starke Dehnung der Vaginalschleimhaut mit sich. Dabei bleiben die obersten Epithellagen entweder erhalten, wobei sie zu breiten, dünnen Schuppen abgeplattet werden, oder sie werden vor oder nach der Geburt abgestoßen. Der Dehnungszustand verliert sich nach der Geburt mit der gleichzeitigen Abstoßung der obersten Zellen, um dann wieder der normalen Vagina Platz zu machen.

Die Ergebnisse von Lott (16) lassen sich vergleichen mit den Untersuchungen über die Cervix der Säugetiere. Lott (16) bestreitet beim Menschen das Vorhandensein von Drüsen in der Cervix. Beim erwachsenen Menschen ist die Cervix ausgekleidet von flimmerndem Zylinderepithel.

c) Histologie der Vagina bei den Haustieren:

Mc Kenzie (17) berichtet in seinen Untersuchungen über den Schweinezyklus von einem Epithelwachstum in der Brunst, dem die Neigung zur Verhornung nach der Brunst folgt. Die oberflächlichen Zellen zeigen eine deutliche Affinität zu Eosin, zuletzt noch eine Woche nach der Brunst. Während der Brunst waren in der Mucosa Leukozyten zu finden, deren Zahl zunahm bis zum 4. Tag p. oest. — Eine echte Verhornung der oberflächlichen Zellen in der Brunst wurde nicht beobachtet (vgl. Cole [22]).

Aehnliche zyklische Veränderungen der Vaginalschleimhaut haben Drahn (18) und Evans (19) beim Hund und Seaborn (20) beim Pferd festgestellt.

Die Folgerungen von Frei und Metzger (1) fußen zum Teil auf den histologischen Arbeiten von Murphey und Mc Nutt (21) über die Vagina des Rindes. Nach ihnen ist beim Uebergang vom Metoestrus zum Dioestrus das Vaginalepithel nur 2—4 Lagen dick. So bleibt es bis zum 16. Tag. Bis zum 18. Tag verdickt es sich. Vom 18. Tag ab beginnt die Abschilferung und die leukozytäre Infiltration der Mucosa. Vom 16. Tag an, wenn die Verdickung des Epithels beginnt, setzt eine deutliche Verhornung der Oberfläche ein. Das Epithel setzt sich zu diesem Zeitpunkt aus folgenden Schichten zusammen: unter der Hornschicht liegt eine Lage gequollener Zellen, dann folgt eine dichte Germinativschicht mit zahlreichen Zellteilungsfiguren. Die Abschilferung ist erst 24—36 Stunden nach Beginn der Brunst beendet. — Frei und Metzger (1) erklären mit der Verhornung des Epithels das Verschwinden der Leukozyten. Diese werden durch die Hornschicht nicht durchgelassen, weil ihre Phagozytose den Samenzellen bei der Begattung schaden könnte. Auf diese Phagozytose weisen Frei und Metzger (1) ausdrücklich hin und führen noch andere Forscher mit ähnlichen Beobachtungen an, wie Hutschenreiter, der die Phagozytose von Spermatozoen durch Leukozyten bei rossigen Stuten beobachtet und Renkert, der denselben Vorgang bei der Kuh gesehen hat. Frei und Metzger (1) sehen die Aufgabe der Leukozyten in der Reinigung der Vaginalschleimhaut von den abgeschilferten Zellen sowie von Kleinlebewesen.

Schreyer (13) bezieht die Veränderung in der Vaginalschleimhaut auf den Zustand der Uterusdrüsen. So liegt z. B. das Stadium der maximalen Hyperplasie der Uterindrüsen im Uebergang vom Metzum Dioestrus. Er kommt zu folgendem Ergebnis: Der zyklische Wechsel in der Vagina des Rindes spielt sich vorwiegend am Epithel der Schleimhaut ab, während die Propria mucosae im wesentlichen nur Unterschiede in der oedematösen Durchtränkung und im Gehalt an Wanderzellen aufweist.

Das Epithel des Orificium externum hat hohes, einschichtiges Zylinderepithel, das zu keinem Zeitpunkt im Zyklus einen Flimmersaum zeigt. Die Sekretion dieses Epithels erreicht zur Brunstzeit ihren Höhepunkt, um dann langsam zu sinken; ganz hört sie nie auf.

Die Schleimhaut der Vagina besitzt ein mehrschichtiges, gemischtes Epithel, keinen Papillarkörper. Sie hat im Stadium der Brunst 4—6 Zelllagen. Der lumenseitige Protoplasmasaum zeigt Spuren von Verhornung. Im Propria und Epithel sind viele Leukozyten. Die Propria ist festgefügt.

Im Stadium der beginnenden Drüsenhyperplasie ist die Epithellage 110/μ dick. Die Leukozyten beherrschen das Gesichtsfeld und verwischen oft die basale Epithelgrenze. Lumenseitig ist die Zellgrenze oesinophil. Sie erscheint ausgebröckelt, enthält oft ganze Löcher. Verhornung wird nicht beobachtet. Im Lumen sind Verbände von Leukozyten dem Epithel aufgelagert.

Im Stadium der stärksten Drüsenhyperplasie erscheint lumenseitig ein deutlich verhornter Protoplasmasaum, der die Epitheldecke scharf zum Lumen abgrenzt. Eine leichte Abschilferung der Hornschicht ist an manchen Stellen zu beobachten. Die Leukozyten sind weniger als im vorigen Stadium.

Im Stadium der Drüsenrückbildung besteht das Epithel aus 4—7 Zellagen. Es wird keine Verhornung beobachtet. Die Begrenzung zum Lumen scheint ausgefranst. Das Epithel ist stark infiltriert von Leukozyten.

Zwischen Cervix und Urethramündung liegen mitten im gemischten Epithel, das 40/μ hoch ist, einschichtige Epithelinseln mit einer Höhe von nur 14/μ.

Das Vestibulum vaginae hat im Gegensatz zur Vagina eine cutane Schleimhaut mit ausgeprägtem Papillarkörper und geschichtetem Plattenepithel.

Im Stadium der Brunst zeigt das Ektoplasma der obersten Schicht eine faserige Struktur (leichte Verhornung?). Jedoch sind bis in die oberste Schicht Zellkerne zu erkennen. In den 20 Lagen des Epithels sind wenig Leukozyten, im subepitheliaren Gewebe sehr viel Leukozyten. Die Propria ist stark durchsaftet.

Im Stadium der beginnenden Drüsenhyperplasie ist das Epithel 120—150/μ hoch. Die oberste Zellage ist leicht verhornt, und aus der Propria steigen viele Leukozyten auf ins Epithel. Im Stadium der maximalen Drüsenhyperplasie zeigt das Epithel 8—10 Zellagen. Die oberste Zellage ist zu diesem Zeitpunkt am meisten verhornt. Die vielen Leukozyten verwischen die Grenzen zwischen Epithel und Propria, die stark durchsaftet ist.

Im Stadium der Drüsenrückbildung wird auf dem Epithel mit seinen 15—18 Zellagen keine Verhornung beobachtet. Die oberste

Schicht wird von platten Zellen gebildet. Wenig Leukozyten sind zu sehen.

Hammond (7) hat nach der Brunst umfangreiche Blutungen wahrgenommen. So sind seine histologischen Studien besonders auf die Erklärungen dieser Blutungen gerichtet. Er teilt die Vagina in 3 Abschnitte ein, die mit unscharfen Grenzen ineinander übergehen.

Der erste Abschnitt liegt in der Nähe der Cervix und ist 1—2 Zellen dick. Die Zellen gleichen denen der Cervix. Die Schleimhaut liegt in Falten und Runzeln.

Zwischen Vulva und Urethraöffnung liegt der letzte Abschnitt mit geschichtetem Epithel, das dem der Mundschleimhaut ähnelt. Zwischen diesen beiden Abschnitten liegt der mittlere Abschnitt. Er vereinigt die Epithelcharakter der beiden anderen Abschnitte. Die Epitheldecke verdünnt sich also zur Cervix hin.

Der Abschnitt nächst der Cervix hat die Charaktereigenschaft der Schleimabsonderung; der mittlere Abschnitt ist Sitz der maximalen Blutfülle und Blutung. Für den letzten Abschnitt ist typisch die Dicke des Epithels und die Lymphfollikel. Die Veränderungen in diesen Abschnitten während des Brunstzyklus erläutert die Anlage II.

I. Der cervicale Abschnitt:

Er besteht aus dünnem, geschichtetem Epithel. Die Schleimhaut liegt in Falten. An deren Basis geht die häufige Schleimabsonderung vor sich aus einer einzelligen Epithellage (vergl. Schreyer [13]). Die Form dieser einzelnen Lagen ändert sich in den verschiedenen Stufen des Zyklus. Einmal erscheinen sie normal, ein andermal mit Schleim gefüllt (ähnlich wie die Schleimzellen in der Cervix). Die Blutgefäßveränderungen in diesem Abschnitt sind genau dieselben, nur geringgradiger, als im folgenden Abschnitt.

II. Der mittlere Abschnitt:

Das Epithel liegt hier weniger in Falten als im vorigen Abschnitt, und damit ist die Zahl der schleimabsondernden Zellen geringer. Die Falten verlieren sich nach dem Vestibulum zu in kleine Grübchen. In diesen ist das Epithel geschichtet und der Schleim häuft sich im selben Stadium des Zyklus in den Zellen an, wie er sich in den Zellen der Cervix anhäuft. Hier folgt jedoch der Schleimanhäufung kein Höhenwachstum der Zellen, sondern eine geschwollene, kugelige Form, sodaß der Abstand zwischen den Kernen größer als in anderen Zyklusstadien wird. Die Veränderung des Blutgefäßsystems in diesem Abschnitt bei verschiedenen Zyklusstadien zeigt die Anlage II. In diesem Abschnitt beginnt die Blutfülle eher als im Uterus, da die Blutgefäße kurz vor Brunstbeginn schon leicht hyperaemisch sind. Während der Brunst findet Blutaustritt aus Capillaren statt, die unmittelbar unter dem Epithel liegen. Viele Leukozyten werden im Nachbargewebe beobachtet. Dasselbe Bild wie in der Brunst zeigte sich 24 Stunden danach; dazu kamen Pigmentmassen. 48 Stunden nach Brunstbeginn wurde Blut auf der Vaginaloberfläche gesehen und zwischen den Epithelzellen. Leukozyten waren ebenfalls sehr zahlreich im Epithel und im Gewebe darunter. 72 Stunden nach Brunstbeginn ist fast das ganze ausgetretene Blut auf die Oberfläche der Vagina gelangt, und nur eine geringe Anzahl Erythrozyten wird noch zwischen den Epithelzellen gesehen.

Die Mehrzahl wird jedoch wieder in Capillaren gesammelt. Nur die Leukozyten im subepithelialen Gewebe bleiben noch.

Im Gegensatz zu diesem Befund an Schlachttieren erscheint das Blut an der Vulva im Ausfluß 45—80 Stunden nach der Brunst. Diese Blutungen hat Hammond (7) bei fast allen untersuchten Kalbinnen regelmäßig gefunden. Bei alten Kühen sah er diese Blutung seltener und erklärt das damit, daß das Vaginaepithel bei alten Kühen dicker sei als bei jungen Tieren. Nach Wall (40) verbreitert sich bei Kühen das geschichtete Epithel der Scheide mit dem Alter auf Kosten des Zylinderflimmerepithels bis in die Cervix hinein. Schon Sobotta fand, daß bei der Frau nach mehreren Geburten des geschichtete Epithel infolge seines größeren Regenerationsvermögens vermehrt ist. Hammond (7) weist ausdrücklich auf den Unterschied dieser Blutung gegenüber dem Menstruationsfluß bei der Frau hin, der ja hauptsächlich vom Uterus herrühre und im Alter nicht abnehme, wie bei der Kuh. Die anatomische Lage des Uterus zur Vagina beim Rind läßt nach dem englischen Forscher keinen Uebertritt von Flüssigkeit vom Uterus in die Vagina zu. Die Blutungen im Uterus werden dort wieder resorbiert, was die Pigmentflecke der Schleimhaut beweisen.

III. Abschnitt: Vestibulum:

Das geschichtete Epithel in diesem Abschnitt ist viel dicker als in der übrigen Vagina und enthält nur wenig kleine Grübchen auf der Oberfläche. Diese unterliegen in ihrem Schleiminhalt den gleichen zyklischen Veränderungen, nur viel weniger ausgeprägt als in den vorigen Abschnitten. Typisch für dieses Gebiet ist die große Zahl von Lymphfollikel, die unter der Epitheloberfläche verstreut liegen. Ihre Vergrößerung ist nach Hutyra und Marek (41) und Raebiger (42) ein Symptom der Granularvaginitis oder bakterieller Infektion. Die Lymphfollikel kommen auch im Epithel der übrigen Vagina vor, aber sie verringern sich nach der Cervix hin. — Die Gefäßveränderungen gleichen denen im mittleren Abschnitt. Die großen Gefäße sind immer sehr deutlich und gefüllt, weil sie die erektilen Organe der Klitois zu versorgen haben. 14 Stunden vor der Brunst werden auch die kleinen Capillaren hyperaemisch. In der Brunst kommt eine Infiltration in der Nachbarschaft durch Leukozyten hinzu, besonders dicht unter dem Epithel. Es besteht nach Hammond (7) kein Zweifel, daß die weißliche Farbe des schleimigen Ausflusses gegen Ende der Brunst ihren Grund hat in der Durchwanderung dieser Leukozyten durch das Epithel. 24 Stunden nach der Brunst finden unter der ganzen Epitheloberfläche ausgedehnte Blutungen statt, die das Epithel in Flecken durchfeuchten. 48 Stunden nach Beginn der Brunst liegen Leukozyten und Erythtrozyten zwischen den Epithelzellen. Der blutige Ausfluß aus der Vulva beginnt 72 Stunden nach Beginn der Brunst. Wenn der blutige Ausfluß zu Ende ist, sind die Blutgefäße zusammengefallen; 8 Tage nach Beginn der Brunst hat das Schleimhautgewebe seine normale Beschaffenheit wieder erlangt.

Cole (22) vergleicht seine histologischen Ergebnisse mit denen von Hammond (7) und Murphey (21). Er kommt zu folgenden Schlüssen:

I. Vestibulum:

Während Prooestrus und Oestrus besteht Füllung der Blutgefäße und Oedem des Stromas. Vom Oestrus bis zum 9. Tag post oestrum sieht er an der obersten Epithellage das Anfangsstadium der Verhornung.

II. Der hintere Teil der Vagina:

Während des Oestrus und 8—11 Tage p. oest. sind Epithel und Submucosa dicht mit Leukozyten und Blutextravasat infiltriert.

III. Vagina 6—10 cm vor der Cervix:

Hier sind die zyklischen Veränderungen am deutlichsten. Große Schleimzellen bilden das Oberflächenepithel während des Prooestrus. Darunter liegen 2—3 Schichten polyedrische Zellen. — In der Brunst ist das Epithel verkleinert auf 1—2 Zellen (wie, ist nicht bekannt!). Das Oberflächenepithel besteht zu dieser Zeit aus sehr hohen Schleimzellen. 2 Tage post oestrum besteht das Schleimepithel aus mehreren Schichten. Die oberflächliche Schicht und die darunterliegende gleichen sich sehr. — 8—10 Tage post oestrum werden Epithelvakuolen und entartete Vakuolen beobachtet.

Cole (22) kommt schließlich zu dem Ergebnis, daß beim Rind nicht von einer echten Verhornung gesprochen werden kann, und stellt seine Ergebnisse in scharfen Gegensatz zu denen von Frei und Metzger (1).

Cole (22) weist auf die Aehnlichkeit seiner Arbeit mit den Ergebnissen von Mc Kenzie (17) hin, der histologische Schnitte aus der Vagina des Schweines gemacht hat. Cole (22) findet während der Brunst in allen Epithellagen des Vestibulums Leukozyten. Darum, sagt er, können auch in diesem Stadium Leukozyten im Abstrich erscheinen. An manchen Stellen der Vagina ist die Leukozyteninfiltration stärker. Auch das kann zu der Unterschiedlichkeit beitragen, mit der die Leukozyten im Abstrich gefunden werden. Dann macht Cole (22) den Schleim verantwortlich für das Fehlen der Leukozyten im Abstrich, besonders zu Zeiten, wann sie in geringer Menge in der Mucosa vorhanden sind. Denn Leukozyten könnten im dicken Schleim eingebettet sein, der manchmal im Geschlechtsapparat zurückbleibt.

Nach Hammond (7) gibt Marshall (23) an, daß die Bartholini'schen Drüsen, die sich beim Rind unterm Epithel der Vulvalippen befinden, während der sexuellen Erregung ein zähes Sekret absondern. Heß (24) fand häufig zystische Bartholini'sche Drüsen bei nymphomanen Kühen.

Ueber die Herkunft des Schleimes in der Vagina stellt Schreyer (13) eine Untersuchung der Ergebnisse anderer Autoren an. So berichtet Kieschke (25), daß in den Tälern zwischen den längs verlaufenden Blattkämmen die Zylinderzellen regelmäßig höher erscheinen. (Schreyer (13) erklärt das physikalisch!). Sie seinen starke Schleimbildner, und er fragt, ob man sie nicht Drüsenzellen nennen sollte. Eichbaum (26) findet bei den Säugetieren keine Drüsen in der Cervix, während Ellenberger (27) von schleimbildenden Zellen im Oberflächenepithel der Cervix spricht. Schmaltz (28) wieder bestreitet die Anwesenheit von schleimsezernierenden Cervixepithelzellen. Martin (29) schreibt: Das Epithel des Cervixkanals ist einschichtig, besteht aus flimmerndem oder schleimbildendem Zylinderepithel, das ganz im Anfang des Kanals auch in Pflasterepithel übergehen kann. Auch Böhmke (30) spricht von der Sekretionstätigkeit der Cervixepithelzellen. Dagegen spricht Albrecht (31) von einer vollständigen Drüsenfreiheit des Cervikalepithels. Frank (31) nennt die Cervixschleimhaut eine einzige große Drüse, in der das Zylinderepithel besonders im trächtigen Zustand einen zähen, schwer abstreifbaren Schleim absondere.

Retterer (32) fand in der Brunst keine deutlichen Veränderungen im Vaginalepithel von Kühen; eigentümliche Veränderungen sah er nur in der letzten Hälfte der Trächtigkeit, wenn die Zellen infolge der Schleimanhäufung zylinderisch werden.

Lutz (33) fand bei nymphomanen Kühen im Vaginalschnitt das Epithel bis zu 10 Schichten vermehrt; bei Anaphrodisie sieht er dagegen eine Verkleinerung des Epithels auf 4 Schichten.

III. Scheidenabstrich:

a) bei den Nagern:

Bei den kleinen Nagern sind die Scheidenabstriche zuerst erklärt worden. Hier haben wir auch die praktisch wichtigsten Ergebnisse. Diese Erfolge gründen sich auf die bedeutsamen Ergebnisse von Stockard und Papanicolaou (34), die zum erstenmal die Brunst durch Scheidenabstrich einwandfrei festgelegt haben. Damit wurde die Grundlage für die neuere geschlechtsphysiologische Forschung gelegt.

Stockard und Papanicolaou (34) untersuchten den Scheidenabstrich beim Meerschweinchen. Sie teilten seinen Zyklus in 5 Stadien ein:

Stadium I: (entspricht dem Prooestrus-Oestrus): Schleim, viel Epithelzellen mit zerfallenen Kernen und schlecht gefärbtem Protoplasma. Gegen die Brunst zu treten längliche, kernlose Zellgebilde auf, die verhornt und stark eosinophil sind.

Stadium II: (entspricht dem Oestrus-Metoestrus): viel gut erhaltene Epithelzellen, keine Leukozyten, viele verhornte, kernlose Zellen.

Stadium III: (Metoestrus): Die Zellen des vorigen Stadiums werden verflüssigt. Sie verschwinden mehr und mehr, wobei die Zahl der polymorphkernigen Leukozyten stark ansteigt. Die Leukozyten üben auf die Epithelzellen eine starke Phagozytose aus und degenerieren dabei anscheinend selber (schwache Färbung der phagozytierenden Leukozyten im Gegensatz zu den freiliegenden Leukozyten).

Stadium IV: ähnlich dem Stadium III. Zu dieser Zeit wurden Erythrozyten gefunden, zum Teil phagozytiert von den Leukozyten.

Stadium V: (Dioestrus): ungefähr 8 Tage nach der letzten Brunst: anfangs wenige, leicht degenerierte Epithelzellen, die bis zum 14. bis 15. Tag an Zahl zunehmen.

Auch Selle (12) berichtet über Abstriche von der Vagina beim Meerschweinchen. Er fand in den einzelnen Phasen folgende Bilder:

Prooestrus: viel unregelmäßige Epithelzellen mit großen Vacuolen. wenig Leukozyten.

Oestrus: verhornte, kernlose Flachzellen, die teilweise zusammengelagert sind; keine Leukozyten.

Metoestrus: keine Leukozyten (im Gegensatz zu St. und P. [34]). verhornte Epithelzellen und kleine, kernhaltige Epithelzellen, die gegen das Ende des Abschnittes überwiegen.

Dioestrus: die Epithelzellen werden von den Leukozyten zerstört und verdrängt; wenig kleine, runde Epithelzellen.

In 2 Fällen wurden Erythrozyten gefunden. Ihr Auftreten wurde auf Verletzung der Scheide zurückgeführt.

Zondek und Aschheim (35) haben Untersuchungen des Mäuseabstriches gemacht. Sie sahen im Prooestrus fast nur normale Epithelien mit vereinzelten Leukozyten, im Oestrus massenhafte Abstoßung von kernlosen, mit Eosin gut färbbaren scholligen Gebilden. Dieses Stadium der Schollen ist so typisch, daß die Brunst daran leicht erkannt werden kann. Im Metoestrus fanden sich viele gutgefärbte Leukozyten.

Allen (36) teilte den Mäusezyklus in 5 Stadien ein. Die Ausstriche ergaben folgende Bilder:

Dioestrus: Einige Epithelzellen in verschiedenen Stadien der Degeneration und einige Leukozyten. — Der Scheidenbelag ist zäh.

Prooestrus: nur kernhaltige Epithelzellen. — Der Scheidenbelag ist serös.

Oestrus: verhornte Zelltrümmer, mit Eosin rot gefärbt. — Die Scheidenschleimhaut ist trocken.

Metoestrus I: Die verhornten Zellen haben sich zu Klumpen zusammengelegt. — Die Scheidenschleimhaut ist trocken.

Metoestrus II: verhornte Zelltrümmer und Leukozyten. Anfangs überwiegen die Zelltrümmer, später die Leukozyten. — Die Scheidenschleimhaut ist klebrig.

Im Scheidenabstrich der Ratten fanden Long und Evans (11) folgende typische Bilder:

Prooestrus: kleine, abgerundete, kernhaltige Zellen von überraschender Gleichheit. Keine Leukozyten.

Oestrus: Keine Leukozyten; große, dünne, durchscheinende, kernlose, schuppenförmige, einzeln oder in Gruppen angeordnete verhornte Zellen.

Metoestrus: viel Leukozyten, viel verhornte Zellen.

Dioestrus: nur mehr Leukozyten und Epithelzellen, die immer spärlicher werden.

Diese Befunde sind seither von zahlreichen Autoren bestätigt worden.

b) Scheidenabstrich bei der Frau:

Ueber Vaginalabstriche bei der Frau liegen eine Reihe von Arbeiten vor:

Moser (37) konnte bei keiner Zellart im Ablauf des Zyklus eine Regelmäßigkeit feststellen. Ein Schollenstadium oder ein Verschwinden von Leukozyten wurde nicht beobachtet. Auch zwei aufeinanderfolgende Zyklusbilder ließen sich nicht miteinander vergleichen.

Die Untersuchungen von King (38) hatten ein ähnliches Ergebnis, auch er kam zu keiner Auswertung des Scheidenabstriches.

Schröder (zit. nach Schreyer [13]), berichtet von einem regelmäßigen Tiefstand im Säuretiter des Vaginalsekrets bei der Frau um die Mitte zwischen zwei Regeln. Erythrozyten, wie sie beim Affen im Vaginalschleim gefunden wurden, fehlen dem Menschen und den Säugetieren. Schröder ist offenbar nicht bekannt, daß beim Hund regelmäßig, beim Rind häufig im Oestrus Erythrozyten im Vaginalsekret zu finden sind.

c) Scheidenabstrich bei den Haustieren:

Den Brunstzyklus im Scheidenabstrich der Hündin haben Evans und Cole (39) studiert. Sie teilen den Zyklus in 4 Stadien ein. Vom

2. oder 3. Tag des Prooestrus (8 –10 Tage) bis zur Brunst (7—10 Tage) sind im Schleim verhornte Zellen oder Leukozyten zu finden. Im Oestrus beherrschen das mikroskopische Bild die verhornten Zellen und Erythrozyten. In den beiden letzten Tagen des Oestrus zeigen sich kleine Epithelzellen und Leukozyten. Der Metoestrus (30.—40. Tag) ist gekennzeichnet durch reichliche Spuren von verhornten Zellen und vielen Leukozyten. Im Dioestrus finden sich vorwiegend die kleinen Epithelzellen.

Demmel und Witzigmann (43) kommen bei ihren Untersuchungen von Scheidenabstrichen der Hündin zu folgendem Ergebnis:

Vollständiges Verschwinden der Leukozyten deutet auf Oestrus. Die Leukozyten sind physiologisch vermehrt bei der Gravidität und im Puerperium. In der Brunst zeigt der Abstrich ähnliche Erscheinungen, wie sie Aschheim und Zondek (35) bei Maus und Ratte gefunden haben. Das reine Schollenstadium in der Brunst nach Evans und Cole (39) wird nicht bestätigt. Im Dioestrus werden kernlose Epithelzellen in schollenähnlichen Verbänden festgestellt. Diese Zellen sind meist nicht von hyaliner Beschaffenheit. Ihre Struktur ist netz- oder maschenartig oder durchsetzt mit zahlreichen, verschiedengroßen Vakuolen.

Mc Kenzie (17) berichtet über die Untersuchung von Abstrichen beim Schwein. Nach Cole (22) besteht bei diesen Ergebnissen eine große Aehnlichkeit zu seinen beim Rind.

Bei der Stute wurde von Kurasava (44), der Scheidenabstrich studiert. Im Prooestrus fand er schwach gefärbte Leukozyten mit degeneriertem und kariolytischem Kern. Im Oestrus fällt die Kurve der Leukozyten, die noch stärker entarten; im Prooestrus steigt die Kurve plötzlich wieder an. Weiter fand er schlecht gefärbte Flimmerepithelien im Abstrich. Schleim ist immer in der Vaginalhöhle. Im Oestrus nimmt er an Menge zu, wird dünnflüssiger und stark fadenziehend, um dann in der Nachbrunst wieder weniger zu werden. — Für Trächtigkeit ist typisch eine stäbchen-, ketten- oder kugelförmige, starke Färbung des Schleimes (Ausstrich gefärbt nach Giemsa). Kurasava spricht von „Schleimkugeln", die 2 Wochen nach der Conception leicht festzustellen wären. Die Trächtigkeitsdiagnose weist am 10. Tag eine Genauigkeit von 86,4% und am 30. Tag von 100% auf.

Minakow (45) hat das Verfahren von Kurasava (44) nachgeprüft. Auch für ihn sind die „Schleimkugeln" typisch. Mit der vereinfachten Methode — Minakow färbte die Abstriche nicht — steigen die richtigen Diagnosen von 89,4% bei den gefärbten Abstrichen auf 94,9% bei den ungefärbten.

Wagner (46) fand bei 77 rossigen Stuten Leukozyten nicht nachweisbar oder selten in 81,9%, viel Leukozyten in 5,2% der Fälle.

Schatalow (2) berichtet vom Pferd: Das Vaginalsekret zeigt folgende Bilder:

I. Dioestrus: wenig Leukozyten, wenig kernhaltige Flachepithelzellen der Vagina, wenig Schleim. (Die Vagina ist oft so trocken, daß ein Ausstrich unmöglich ist.)

II. Prooestrus: wachsende Zahl von Leukozyten, viel Schleim, wenig kernhaltige Flachepithelzellen der Vagina.

III. Oestrus: dauert bis zu 3 Tagen, viel Leukozyten, Schollen in geringer Anzahl (kernlose Flachepithelzellen der Vagina), viel Schleim, Genitalien geschwollen, Cervix geschwollen und offen.

IV. Metoestrus: Leukozyten, wenig verhornte Epithelien, normale kernhaltige Zellen.

Im Winter waren die Brunsterscheinungen abgeschwächt, beim Eintritt des Frühlings sehr stürmisch (Ende März, April, Mai).

Die Untersuchungen von Frei und Metzger (1) über die Abstriche beim Rind hatten folgendes Ergebnis: Der mittlere Wert der Brunstintervalle bei den 60 untersuchten Tieren betrug 21 Tage. Vom 19. Tag des Intervalles bis zur Brunst und von der Brunst bis zum 2. und 3. Tag erscheinen eosinophile Schollen im Vaginalabstrich als Brunstdiagnostikum. Das Wesen der Schollen besteht in ihrer Kernlosigkeit und ihrer Eosinophilie; bei Entfärbung mit salzsaurem Alkohol halten sie das Eosin fest. Vom 3. Tag des neuen Zyklus verschwinden die Schollen wieder vollständig. Aehnlich verläuft die Kurve der Erythrozyten (nicht in allen Fällen). — Die polymorphkernigen Leukozyten dagegen fehlen ziemlich genau im Oestrus. Die Kurve der Leukozyten steigt nach der Brunst schnell an, um erst wieder einen Tag vor der neuen Brunst plötzlich abzufallen.

Schatalow (2) kommt genau zu den gleichen Ergebnissen! Auch nach seinen Untersuchungen ist mikroskopisch festzustellen, in welchem Brunststadium die Kuh sich befindet. Dazu sind aber mehrere Vaginalabstriche nötig.

Schümann (47) findet in seinen Abstrichen bei der Kuh keine zyklische Regelmäßigkeit, aus der er diagnostische Schlüsse auf die Brunst ziehen könnte. Sämtliche Zellbestandteile und auch der Schleim im Abstrichpräparat sind in allen Zyklusstadien größten Schwankungen unterworfen.

Gastell (48) berichtet ebenfalls von Scheidenabstrichen bei der Kuh. Am ersten Brunsttag findet er in einem Drittel seiner Fälle reine Schollenstadien, wie Frei und Metzger (1) sie beschrieben haben. In den meisten Fällen findet er polym. Leukozyten und Epithelien. Am zweiten Brunsttag wurde kein einziges reines Schollenstadium mehr gesehen. Zur Brunstdiagnose reichten diese Ergebnisse nicht aus.

Auch Zupp (50) fand verhornte Zellen im Brunstsekret des Rindes.

Hammond (7) sieht in seinen Abstrichen vom Beginn der Brunst bis 6 Tage danach viele Leukozyten, die in den übrigen Zyklustagen nicht oder nur vereinzelt vorhanden sind. Während des restlichen Zyklus findet er nur Vaginalepithelzellen. Kurz vor der Brunst sind diese nur selten im Präparat infolge ihrer Verstreuung durch den Schleim. Hammond läßt eine Brunstdiagnose gelten mit der Einschränkung, daß auch leicht entzündliche Vorgänge in der Vagina die Leukozyten auf den Plan rufen (vgl. Anlage 1).

Cole (22) sieht in den Scheidenabstrichen keine Möglichkeit, auf den Zustand der Ovarien Rückschlüsse ziehen zu können. Er sucht den Unterschied der Ergebnisse bei den verschiedenen Forschern mit den unterschiedlichen Methoden der Schleimentnahme zu erklären. Cole folgert aus seinen Untersuchungen, daß die zyklischen Erscheinungen in den Unterabschnitten der Vagina zeitlich verschieden verlaufen und zwar wellenförmig von vorne nach hinten.

Schoeley (49) will mittels des mikroskopischen Befundes im Vaginalschleim des Rindes zur Diagnose der Endometritiden beitragen. Was er in seiner Zusammenfassung über den Zyklus schreibt, sei hier angeführt: Im Brunststadium (2 Tiere) findet er einen geringen Gehalt

an zelligen Elementen (oesinophile Schollen, wenig kernhaltige Epithelien, Lymphozyten, wenig Detritus), relative Keimfreiheit, dagegen vermehrte Schleimsekretion. Im Ruhestadium wurden im Scheidensekret neben polynukleären Leukozyten in 55,5% der untersuchten Fälle Einzelkokken in 40% Diplokokken und in 13,3% der Fälle Stäbchen festgestellt.

Lutz (33) findet bei nymphomanen Kühen im Scheidenabstrich Epithelzellen, hornige Schollen und Leukozyten; bei Anaphrodisie sieht er dagegen keine Leukozyten.

IV. Methodik des Abstriches und seine Färbung.

Die verschiedenen Methoden der Schleimentnahme, Färbung der Abstriche usw. der einzelnen Forscher seien hier kurz zusammengestellt:

a) bei den den kleinen Nagern:

Bei den kleinen Nagern färbte Allen (36) die Scheidenabstriche der Maus mit Haematoxylin-Eosin.

Zondek und Aschheim (35) fixierten ihre Mäuseabstriche mit Alkohol und färbten mit Haematein-Alaun-Eosin (vgl. Schatalow [2]).

Selle (12) gewann das Scheidensekret vom Meerschweinchen auf folgende Weise: er hatte einen Gummiballon mit einer Glasröhre, die 14 cm lang und 1 cm dick war. Sie lief in eine stumpfe Spitze aus, die einen Durchmesser von ½ cm hatte. Diese Spritze führte er in die Vagina ein und stritzte 1 ccm körperwarme physiologische Na Cl-Lösung ein, um dann die ganze Flüssigkeit wieder aufzusaugen. Davon konnte er dann viele Abstriche machen. Diese gleichzeitige Reinigung gab Selle (12) die Gewähr, daß er bei jedem Abstrich neue und frische Zellen fand.

b) beim Menschen:

Moser (37) entnahm bei der Frau das Vaginalsekret mit einer Platinöse und färbte mit Haematoxylin-Eosin. Die Entnahme geschah nach Möglichkeit jedes Mal an einer anderen Stelle der Schleimhaut.

King (38) benutzte zum Zweck der Entnahme eine an ihrem Ende verbreiterte Metallsonde, mit der er die Vaginalwand abschabte. Er färbte mit Jenner's Blutfarbstoff und färbte mit Ehrlich's Haematoxylin nach.

c) bei den Haustieren:

Demmel und Witzigmann (43) benützten zum Scheidenabstrich bei der Hündin eine Platinöse. Fixiert wurden die Abstriche über der Bunsenflamme, dann gefärbt mit Carbol-Methylgrün-Pyronin nach Pappenheim-Unna (Grübler) 10 Minuten lang. Mit dieser Färbung werden die Kerne blaugrün, das Plasma rosa, die Bakterien leuchtend rot.

Kurasava (44) entnahm bei der Stute den Scheidenschleim mit einem 45 cm langen Löffel an der Portio vaginalis und dem oberen Scheidengewölbe. Er färbte die Ausstriche nach Fixierung mit Methylalkohol entweder nach Giemsa oder mit Haematoxylin-Eosin.

Frei und Metzger (1) untersuchten 60 nichtträchtige, gesunde und insbesondere geschlechtsgesunde Tiere. Davon waren 11 Rinder und 49 Kühe. Die Brunstintervalle waren genau bekannt. Vor dem Abstrich aus der Vagina wurden die Vulvalippen gründlich gereinigt. Das Scheidensekret wurde dann mit einem langstieligen, stumpfrandigen

Hornlöffel vom Boden der Vagina am Uebergang vom kaudalen zum mittleren Drittel entnommen. Das Sekret wurde im Stall auf einen Objektträger gestrichen und mit Methylalkohol fixiert. Gefärbt wurde im Laboratorium mit Haematoxylin und Eosin. Je ein Abstrich wurde mit salzsäurem Alkohol entfärbt, um die oesinophilen, verhornten Epithelien besser zur Darstellung zu bringen. Frei und Metzger (1) raten zu dünnen, schonenden, gleichmäßigen Ausstrichen, die mit dünnen Lösungen bei längerer Einwirkung gefärbt sein sollen, weil dadurch klare und typische Bilder erreicht werden. Nach jeder Entnahme wurde der Hornlöffel mit Lysol gereinigt und getrocknet.

Schatalow (2) hat seine Studien an 60 Sexualzyklen von 34 geschlechtsgesunden Kühen gemacht. Sie wurden später geschlachtet, um einen Vergleich zwischen Ovar und Vagina anzustellen. Von 20 Kühen wurden Ausstriche in der Brunst gemacht. Insgesamt wurden 1200 Vaginalausstriche gemacht. Benutzt wurde dabei der Volkmann'sche Löffel, der mit Watte und Alkoholäther gereinigt wurde. Die Abstriche wurden im Gegensatz zu Frei und Metzger (1) an der oberen und Seitenwand der Vagina gemacht. Ein Tropfen Schleim wurde auf den Objektträger zu einem möglichst dünnen Ausstrich verrieben. Gefärbt wurde nach Zondek:

1. Haematein puriss. 0,1
2. Spir. vin. rect. 5,0
   zusammengeschüttet mit
3. Alum. cryst. 5,00
4. Aquae dest. 100,0

ergibt die Kernfarbe!

Färbeverfahren:

1. 1½ Min. Alkohol
2. Ueber der Flamme trocknen
3. 2 Min. Haematein
4. Mit Filtrierpapier abtrocknen
5. 1 Min. in Eosin (1% in H_2O)
6. Waschen und trocknen.

Schümann (47) hatte bei seiner Sekretentnahme bei Kühen keinen Erfolg. Er reinigte die Vulva mit Wasser, das etwas Neurogen enthielt. Er führte für jeden Abstrich das Spekulum nach Götze-Köpps ein. Dann brachte er mittels eines Objektträgerhalters mit 50 cm langem Stiel (angefertigt von Hauptner) einen angewärmten Objektträger in die Mitte der Vagina, wo oben am Scheidendach und am Boden je ein Abklatschpräparat gefertigt wurde. Die Präparate wurden zunächst mit Fettstift gezeichnet. Zum Trocknen beließ Schümann (47) die Abstriche 1—2 Stunden in einem Raum mit 20 Grad Wärme. Nach 3 Min. langer Fixation durch Methylalkohol färbte er:

1. Haematoxylin 4 Stunden
2. Wässern in fließendem Wasser 10 Min.
3. Eosin 5 Min.
4. Wässern 5—10 Min.

Schümann (47) machte seine Abstriche nicht täglich. Er befürchtete, daß der Eingriff in die Scheide bei der Entnahme des Schleimes die Zusammensetzung des Sekretes beeinflussen könnte. Darum

hat er nur selten in einem Zyklus bei demselben Tier Abstriche gemacht. Er untersuchte Tiere, die in den Kliniken der Tierärztlichen Hochschule in Hannover eingestellt waren, Tiere aus dem Institut für Tierzucht und Vererbungsforschung, und Tiere vom Lehrgut Adendorf bei Lüneburg. Insgesamt waren 11 Tiere in der Brunst, 16 Tiere im Metoestrus (bis 10 Tage nach der Brunst), und 4 Tiere im Dioestrus. Von 20 Tieren im Metoestrus waren 14 gedeckt, und 5 von diesen tragend, und 6 fraglich tragend. Zu diesen Tieren kommen noch 44 trächtige Tiere und 16 im Puerperium.

Hammond (7) befestigte einen Wattebausch an dem Ende eines Glasstabes, zog mit einer Hand die Vulvalippen auseinander und tupfte mit der anderen den Wattebausch in das Vestibulum. Von diesem Wattebausch wurden Abstriche auf die Objektträger gemacht und verschieden gefärbt, gewöhnlich jedoch mit Delafield's und Eisenhaematoxylin und Eosin. Hammond (7) teilt seine untersuchten Tiere nach folgenden Gesichtspunkten ein.

1. Tiere aus Bauernställen mit genauer Anamnese
2. Tiere aus Instituten mit genauer Anamnese
3. Tiere von Metzgern mit ungenauer Anamnese
4. Tiere aus Schlachthöfen mit ungenauer Anamnese.

Schoeley (49) entnahm den Vaginalschleim mit einer ausgeglühten Platinöse teils nahe der Portio vaginalis, teils im Vorhof. Die Vagina wurde vorher mit dem Scheidenspanner nach Albrechtsen geöffnet. Die Abstriche wurden über der Flamme fixiert und mit Carbol-Methylgrün-Pyronin (vgl. Demmel-Witzigmann) (43) 30 Minuten lang gefärbt. Die untersuchten Tiere stammten zum größten Teil aus dem Münchner Schlachthofauftrieb, wenige aus der Geburtshilflichen- und Ambulatorischen Klinik der Universität in München.

C. Zusammenfassung der Ergebnisse im Schrifttum.

Das Schrifttum gibt uns über die Histologie der kleinen Nager Maus, Ratte und Meerschweinchen ein klares Bild: vor der Brunst tritt eine deutliche Verdickung des Epithels mit oberflächlicher Verhornung auf, die zur Zeit der Brunst ins Lumen der Vagina abgestoßen wird.

Im Scheidenabstrich finden sich im Oestrus als Brunstdiagnostikum die eosinophilen kernlosen Schollen. Die Leukozyten fehlen dabei.

Ueber den zyklinischen Wechsel in der Vaginalschleimhaut des Menschen sind sich die Forscher nicht einig. Während die einen von einer fortschreitenden Verhornung der obersten Zellagen in der 2. Zyklushälfte berichten, bestreiten andere Autoren eine derartige Veränderung im Epithel der Vagina.

Bei der Hündin scheint eine Brunstdiagnose aus dem Scheidenabstrich möglich zu sein. Verhornte Zellen und Erythrozyten sind hier die brunstdiagnostischen Erscheinungen im Zellbild.

Ueber das Schwein liegt nur eine Arbeit vor, die zu keinem abschließenden Urteil kommt.

Ueber die Rosse bei der Stute herrscht im Schrifttum keine Klarheit.

Ueber die histologischen Veränderungen des Vaginalepithels beim Rind berichten die Autoren nicht dasselbe. Einige Histologen finden eine Verhornung der oberflächlichen Vaginalepithelien, andere nicht. Viele Forscher suchten in histologischen Arbeiten die Herkunft des Scheidenschleims zu erklären. Der Schleim scheint zur Hauptsache von den sezernierenden Cervixzellen an der Portio vaginalis und von den Schleimzellen im vorderen Teil der Vagina gebildet und abgesondert zu werden.

Die Scheidenabstriche wurden von den einzelnen Forschern sehr verschieden ausgewertet. Den wenigsten gelang eine Brunstdiagnose durch mikroskopische Auswertung des gefärbten Abstriches. Diese wenigen Forscher fanden als typische Erscheinung in der Brunst eine große Anzahl eosinophile Schollen; gleichzeitig fehlten die Leukozyten. Hammond (7) dagegen fand in der Brunst als Diagnostikum Leukozyten im Abstrich, die 6 Tage nach der Brunst aus dem Scheidensekret wieder verschwanden. Die meisten Forscher konnten jedoch aus den Abstrichen keine Rückschlüsse auf den Brunstzyklus ziehen.

Diese sich widersprechenden Ergebnisse der einzelnen Forscher erkläre ich aus den Unterschieden in den Methoden, mit denen das Problem „Scheidenschleim und Brunstdiagnose" behandelt wurde.

So stammt das Tiermaterial zum Teil aus Kliniken, aus Schlachthofauftrieben, aus hochgezüchteten Leistungsherden, aus Bauernställen usw. Diese Tiere hatten teils eine genaue Anamnese, teils eine ungenaue. Während einige Forscher den Stand des Zyklus durch Schlachtung der Versuchstiere feststellten, erkannten die anderen den Ovarialzustand an dem biologisch-morphologischem Bild allein.

Reihenuntersuchungen an demselben Tier über einen ganzen Zyklus hinweg mit Abstriche an jedem einzelnen Tag scheint bisher niemand gemacht zu haben. Die meisten Autoren begnügten sich mit einer Untersuchung zur Brunstzeit und mit Stichproben in anderen Zyklusstadien.

Die Abstriche wurden mit den verschiedensten Hilfsmitteln gemacht. Es wurden Schwämme, Metallöffel, Hornlöffel, Oesen, Objektträger (Abklatschpräparate) und Saugpipetten benutzt. Die meisten Untersucher nahmen Scheidenspanner oder Specula zu Hilfe. Zur Sekretentnahme wurden die verschiedensten Stellen der Schleimhaut in der Vagina und im Vestibulum ausgesucht. Viele Untersucher benügten sich mit dem Vorhof, andere gingen tiefer in die Vagina bis zur Portio ein. Meist wurde der Scheidenhoden zum Abstrich benutzt, manchmal aber auch das Gewölbe.

Auch die Färbung ist bei den einzelnen Forschern ganz unterschiedlich. Die Entfärbung mit salzsaurem Alkohol zur besseren Darstellung der eosinophilen Schollen hat niemand Frei und Metzger (1) nachgemacht; Schümann (47) hat die Entfärbung versucht, aber sie gelang ihm nicht.

Die Annahme, daß die verschiedenen Ergebnisse durch die Unterschiede in der Methodik bedingt sind, stellte mir die Aufgabe, mit einer Methode zu arbeiten, die die im Schrifttum gefundenen Fehlerquellen möglichst ausschließt. Das Wesentliche an dieser Methode scheinen mir die Reihenuntersuchungen zu sein, d. h. ich mußte bei meinen Versuchstieren Abstriche längere Zeit hindurch täglich machen und ganze Brunstzyklen sammeln, in denen ich über jeden Tag im einzelnen ein klares Bild gewinnen konnte. Auf diesem Wege hatten ja auch die Forscher an den kleinen Nagern den ersten Einblick in die Zyklusverhältnisse bekommen.

D. Eigenes Material und eigene Methodik des Scheidenabstriches beim Rind.

Zu den Untersuchungen standen mir Kühe und Rinder des Landwirtschaftlichen Betriebes im Englischen Garten der ehem. Kronguts-verwaltung zur Verfügung. Es wurden 8 gesunde Tiere der Höhenfleckviehrasse benutzt mit bekanntem Alter, Zyklus und Milchleistung. Die Tiere lebten bei reiner Stallhaltung unter den gleichen Umweltbedingungen, gleicher Wartung und Fütterung. Die Tiere standen in der Pflege von mit Tierversuchen vertrauten Melkern, die Gewähr für eine brauchbare Anamnese boten.

Die Abstriche wurden im Frühjahr 1937 gemacht. Sie wurden jeden Tag ohne Unterbrechung zur selben Zeit und auf dieselbe Art ausgeführt, und zwar am Morgen zwischen 6 und 7 Uhr nach dem Melken und vor dem Füttern. Dadurch suchte ich alle Umstände auszuschalten, die den Vergleich der Abstriche stören könnten, wie die Aufregung durch den Tageslärm, das Melkgeschäft, Fütterung, Verdauung und die täglichen Schwankungen der inneren Körpertemperatur. Es wurden insgesamt 210 Abstriche gemacht. Bei jedem Tier wurden die Abstriche während der Zeit seiner Untersuchung jeden Tag einmal entnommen. Die Untersuchungsdauer schwankte bei den einzelnen Tieren zwischen 8 und 32 Tagen. In diesen Zeiten fielen 11 Brunstzeiten bei den 8 untersuchten Tieren. Die Abstriche wurden in einigen Fällen auch über den Decktag hinaus gemacht, zum Teil bis zum 21. Tag danach, um etwaige Unterschiede zu den Abstrichen vor dem Belegen feststellen zu können.

Das Scheidensekret wurde mit einem 20 cm langem Galalithlöffel (Limonadenlöffel) entnommen. Der Löffel hatte 3 cm im Durchmesser, ziemlich scharfe Ränder und stand im Winkel von 30 Grad zum Stiel. Dadurch wurde seine abschabende Wirkung erhöht. Die Sekretgewinnung erfolgte mit dem Löffel sehr leicht, und auch bei ziemlich trockener Scheidenschleimhaut genügte meist ein einmaliges Einführen des Löffels. Der Galalithlöffel hatte den Vorzug, daß er sich leicht reinigen ließ, daß er infolge seiner Glätte nicht leicht verletzte und als schlechter Wärmeleiter keinen Kältereiz ausübte. Eine Reizung der Scheidenschleimhaut wurde trotz der täglichen Abstriche nicht beobachtet. Weder klinische Erscheinungen noch mikroskopische traten auf. Die Kurve der Leukozyten war dafür der zuverlässigste Beweis. Nur in einem Falle (Kuh Nr. 58) trat eine Vermehrung von Leukozyten auf, die als Folge einer entzündlichen Veränderung in der Vagina zu deuten war. Die Abstriche wurden bei diesem Tier wegen Krankheitsverdacht abgebrochen. Vorher hatte ich ohne Erfolg einen gewöhnlichen Hornlöffel (Salatlöffel) benutzt. Bei trockener Scheide war das Einführen dieses Löffels sehr schwierig und die abschabende Wirkung infolge der stumpfen Ränder zu gering.

Der Abstrich in der Vagina erfolgte jedes Mal am Boden und an den Seitenwänden in der Umgebung der Urethramündung, meist jedoch kranial von ihr. Beim Einführen und Herausziehen des Löffels — die Vulva wurde dabei mit den Händen nicht berührt — konnte nicht vermieden werden, daß auch Sekret des Vestibulums sich dem Abstrich beimengte. Der Abstrich wurde ohne Spekulum und Scheidenspanner gemacht. Ich sah auch von einem Versuch damit ab, weil das tägliche Einführen eines dieser Instrumente einen zu großen Reiz auf die

Schleimhaut und ihre Sekretion ausgeübt hätte. Dadurch war es mir unmöglich, bei meinen täglichen Abstrichen den Löffel in den vordersten Abschnitt der Scheide vor der Portio vaginalis einzuführen. Ich versuchte es ohne Spekulum mit einem 40 cm langen Galalithlöffel. Ich mußte jedoch mit der Hand ins Vestibulum eingehen, und den Löffel leiten und kontrollieren, damit er auch wirklich mit der faltigen und buchtigen Schleimhaut im vorderen Abschnitt der Vagina in Berührung kam. Auch diese Methode hätte die Schleimhaut des Vestibulums zu sehr gereizt. Ich mußte mich also damit begnügen, den Scheidenabstrich aus dem mittleren Teil der Vagina und aus dem Vestibulum zu entnehmen, wollte ich nicht meine täglichen Reihenuntersuchungen aufgeben. Erleichtert wurde mir dieser Verzicht durch die Erwägung, daß ich den Abstrich aus dem vordersten Teil der Vagina mit meiner Methode doch nicht unvermischt mit dem Sekret der übrigen Teile herausgebracht hätte.

Die äußeren Genitalien und der Löffel wurden jedesmal mit warmer Mefarollösung gründlich gereinigt. Mit der sauberen Fingerbeere wurde der Höhlung des Löffels das Sekret entnommen und auf dem gereinigten Objektträger schonend verstrichen. Die Abstriche, die auf dem Nachhauseweg lufttrocken geworden waren, wurden dann daheim mit Methylalkohol 5 Minuten lang fixiert. Am Ende einer Woche wurden die fixierten Abstriche, die sich im Lauf der Woche angesammelt hatten, zusammen gefärbt. Dadurch war eine möglichst gleichmäßige Färbung gewährleistet. Folgende Farblösung wurde dazu jedesmal neu hergestellt:

Polychromes Methylenblau nach Unna (Lösung Grübler)	3 ccm
Karbolfuchsin (1 g Fuchsin, 10,0 g Alkohol, 100,0 g 5%ig. Karbolwasser)	2 ccm
Aqua dest.	100 ccm.

Mit dieser Mischung, die 14 Tage lang gebrauchsfähig bleibt, wurde 5 Minuten lang gefärbt und dann unter fließendem Brunnenwasser abgespült und mit Fließpapier getrocknet. —

Ich habe eine Reihe anderer Färbungen versucht. Aber mit obiger Farblösung erzielte ich mit wenig Mühe die klarsten mikroskopischen Bilder. Die Färbung nach Frei und Metzger (1) und die Entfärbung mit salzsaurem Alkohol gelangen mir ebenso wenig wie Schümann (47). Bei meinen Versuchen, die mit Eosin gefärbten Abstriche mit salzsaurem Alkohol zu entfärben, verschwand jede Farbe aus dem Präparat und es waren keine gefärbten Formbestandteile mehr zu sehen.

Bei einigen Tieren wurde vor der Brunst Prolan (125 E.) subcutan gespritzt, um die Brunst zu verstärken und damit die Erscheinungen einschließlich die Vorgänge im Epithel der Vagina.

E. Die Auswertung des eigenen Abstrichs.

Der normale Inhalt eines Scheidenabstriches besteht aus dem Sekret, das sich zur Zeit des Abstriches auf der Schleimhaut befindet. Darin können enthalten sein: abgeschilferte und abgeschabte Epithelzellen, Leukozyten, Zelltrümmer in allen Formen, Schleimfäden, eine reiche Bakterienflora und Protozoen mannigfacher Art. Von diesen Formbestandteilen habe ich nur die Epithelzellen, die Leukozyten, die Zelltrümmer und die Schleimfäden beachtet. Die übrigen Bestandteile blieben als voraussichtlich für die Fragestellung unerheblich unberücksichtigt.

Die regelmäßig vorkommenden Epithelzellen habe ich in 2 Arten eingeteilt:

a) Die Flachepithelien (EZ_1) sind rosarot-weißlich gefärbt, die Kerne sind blau-schiefergrau. Diese Epithelien lassen sich wieder einteilen:
   1. in große runde, ganz hell gefärbte,
   2. in große polyedrische,
   3. in kleinere, runde, hell gefärbte Epithelien.

b) Die zweite Gruppe (EZ_2) sondert sich durch ihre dunkelrote Färbung ab. Diese Zellgruppe läßt sich wieder einteilen:
   1. in große runde Epithelien, tiefrot gefärbt, mit scharfen Zellkonturen. Der Kern ist nicht scharf gegen das Protoplasma in seiner bläuen Farbe abgesetzt.
   2. Die zweite Zellart ist groß, länglich, spindelförmig, tiefrot gefärbt und neigt zum Aufrollen der Ränder in der Längsrichtung. Aus dieser Gruppe entstehen oft die sogenannten Schollen und ihre Uebergänge zu den normalen Zellen.
   3. Die letzte Art dieser Gruppe ist klein, rund mit scharf begrenztem Plasmarand und von tiefroter Farbe.

Bei den Leukozyten (L) wurde nur auf die polymorphkernigen geachtet. Die übrigen Leukozyten sind nach meinen Beobachtungen Zufallserscheinungen im Abstrich.

Schollen im Sinne von Frei u. Metzger (1) habe ich nie gefunden. Ich sah lediglich verhornte Epithelzellen, die nie verklumpt waren zu einer Scholle. Selten waren 2-3 dieser verhornten Zellen oder ihre Bruchstücke zusammengelagert; das waren aber dann Zufallsbefunde. Die verhornten Epithelzellen, die ich in meinen Abstrichen gefunden habe, kann ich deshalb nicht Schollen nennen. Die Schollen sind ein Begriff, der vom Abstrich bei den kleinen Nagern in die Abstriche bei den Großtieren von Frei und Metzger (1) übernommen worden ist. Ich habe die verhornten Einzelzellen in meinen Abstrichen Epithelzelltrümmer (EZT) genannt im betonten Gegensatz zu den bei den kleinen Nagern vorkommenden Schollen. Diese Epithelzelltrümmer (EZT) sind durch folgende Merkmale gekennzeichnet:

EZT sind entartete Epithelzellen der Vagina.

1. Sie haben keinen deutlich begrenzten und gefärbten Kern.
2. Sie werden mit Karbolfuchsin stärker rot gefärbt als die normalen Epithelzellen.
3. Sie schillern unterm Mikroskop, weil ihr horniges Protoplasma verbogen ist.
4. Sie haben einen unregelmäßigen Plasmarand.

5. Sie sind aufgerollt infolge verschiedener Spannung im Protoplasma, das verschieden hart durch unterschiedliche Verhornung ist. Die Verhornung scheint bei diesen aufgerollten Zelltrümmern am Rande zu beginnen.

Währennd die Merkmale 3—5 fehlen können, sind die beiden ersten nötig zum Begriff der Epithelzelltrümmer.

Der Schleim (Schl.) erscheint unter dem Mikroskop in blau-violetter Färbung teils homogen, teils netz- und fadenförmig.

Die Zahl und das Verhältnis der einzelnen Formbestandteile des Abstriches wurde durch folgendes System dargestellt: Zunächst wurden Tabellen angefertigt, in denen die täglichen Ergebnisse in Spalten eingetragen wurden.

\+ bedeutete ganz selten eine Zelle dieser Art
\+\+ wenig
\+\+\+ viel
\+\+\+\+ sehr viel
\+\+\+\+\+ bedeuteten, daß diese Zellart oder der Schleim das ganze mikroskopische Gesichtsfeld beherrschte und alle anderen Zellarten überdeckte.

Aus diesen Tabellen wurden dann Kurven gezeichnet, um den zeitlichen Verlauf im Zyklus begreiflicher zu machen. Dabei wurde, um die täglichen Unterschiede zu verdeutlichen, für ein Kreuzchen in den Tabellen 1 cm der Ordinate in der Kurve genommen, dagegen für einen Zyklustag in der Abzisse nur ½ cm.

Die Kurven der 5 beachteten Formbestandteile wurden der Uebersicht halber untereinander geteilt dargestellt, 2 Kurven von EZT und L, 2 Kurven der Epithelien, und als letzte die Schleimkurve. Es wurde dabei erreicht, daß man die Epithelzellen in ihrer wechselnden Anzahl vergleichen kann und ebenso das Wechselspiel von L und EZT. Der Brunsttag ist mit einem Kreuzchen versehen worden, die Prolaninjektion mit einem P, der Decktag eines Tieres mit folgendem Zeichen *.

F. Befunde.

Versuchstier 1.

Die Kuh Nr. 100, in den Betrieb zugekauft, hatte ca. 5 Wochen vor Beginn der Abstriche gekalbt. Die Milchleistung betrug vom 1. April 1936 bis zum 31. März 1937 2400 Liter. Die Abstriche wurden vom 25. 4. 37 bis zum 25. 5. 37 gemacht. In dieser Zeit lag eine Brunst, in der das Tier gedeckt wurde.

Die biologisch-morphologischen Beobachtungen im Zyklus lassen sich kurz zusammenfassen: 10 Tage vor der Brunst klebte am Schwanz eine Schmiere dicklichen, gelb-braunen Schleimes, ebenso 9 Tage vor der Brunst. 4 Tage davor floß aus der Vulva eine große Menge hellen, glasigen Schleims. Am 4. 5. zeigte sich eine normale Brunst; nach dem Abstrich an diesem Morgen wurde die Kuh gedeckt. 6 Tage nach der Brunst war beim Abstrich viel wässeriges Sekret auf dem Löffel. 8 Tage p. oestr. waren weiße Eiterflocken im Abstrich, 17 Tage

p. oestr. dieselben Flocken. 20 Tage nach der Brunst hing aus der Vulva ein bleistiftdicker, 10 cm langer Schleimfaden, der milchig weiß war.

Die Leukozytenkurve stand 10 Tage vor der Brunst auf 2, um am nächsten Tag auf 3 zu steigen. Am 4. und 5. Tag vor der Brunst waren keine L im Abstrich zu sehen. Dann stieg die Kurve bis auf 5, 2 Tage nach der Brunst, um bis zum letzten Abstrichtag zwischen 2 und 5 zu schwanken.

Die Kurve der EZT zeigte ein eigenartiges Gegenspiel, indem sie am 2. und 5. Tag vor der Brunst auf 4 stand, 2 Tage nach der Brunst auf 2 fiel, um von dort zwischen 2 und 3 zu schwanken, und 17 Tage p. oestr. auf 0 zu sein, von wo sie bis zum letzten Abstrichtag auf 3 kletterte.

Die Kurven der EZ bewegten sich zu Anfang bis 2 Tage nach der Brunst zwischen 1 und 4, um danach etwas abzusinken zwischen 1 und 3. Auch hier bedingte eine Zacke nach oben bei der anderen Gruppe eine Zacke nach unten, wenn auch nicht so deutlich, wie bei den L und EZT.

Die Schleimkurve wies am 3. Tage vor der Brunst eine hohe Zacke bis 5 auf. Vom 14. bis 16. Tag nach der Brunst stand sie auf 3. Im übrigen bewegte sie sich meist zwischen 0 und 1.

Am 4. 5. 37 (Brunst) zeigte der Kurvenquerschnitt folgendes Bild:

L	= 2	Im Zellbild fallen besonders die vielen EZ_1 auf.
EZT	= 2	Leukozyten sind wenig vorhanden, Schleim in
EZ_1	= 4	Spuren.
EZ_2	= 3	
Schl.	= 1	

Am 1. 5. 37 (3 Tage vor der Brunst):

L	= 1	Dieses Zellbild mit viel Schleim und EZT und
EZT	= 3	nur vereinzelt L hätte man in der Brunst erwartet.
EZ_1	= 1	
EZ_2	= 2	
Schl.	= 5	

Versuchstier 2.

Die Kuh Nr. 104 hatte am 28. 2. 37 zum zweitenmal gekalbt. Am 8. 4. 37 war sie zum erstenmal brünstig. Sie wurde jedoch nicht gedeckt. Ihre Milchleistung war vom 1. April 36 bis zum 31. März 37 2768 Liter. Die Abstriche wurden vom 12. 4. 37 bis zum 13. 5. 37 täglich gemacht. Am 25. 4. 37 war die Kuh brünstig. Sie wurde an diesem Tage gedeckt.

Die äußeren Beobachtungen im Zusammenhang mit dem Abstrich waren folgende: 8 Tage vor der Brunst fielen im Abstrich käsige, grünliche Klümpchen auf. Am Vortag der Brunst war die Vaginalschleimhaut bedeckt mit einem dünnen, klaren, hellen Schleim. 5 Tage vor der Brunst bekam die Kuh subcutan vor dem Schulterblatt 125 E. Prolan in wäßriger Lösung. Die Brunst am 25. 4. war stärker als sonst. Die Nacht über vom 24. auf 25. tobte sie an der Kette. Am Morgen wurde sie gedeckt. — Der Schwanz war mit gelb-braunem Schleim beschmiert, ebenso am Tag danach. Auch am 6. Tag nach der Brunst wurde dieser Schleim beobachtet.

Die 4 ersten Zellkurven zeigen wieder ein deutliches Wechselspiel.

Die L-Kurve begann 12 Tage vor der Brunst mit einer Zacke auf 3. Am 10. Tag a. oestr. waren keine L im Abstrich zu finden. Bis 4 Tage vor der Brunst schwankte die Kurve zwischen 0 und 1 und stieg 2 Tage vor der Brunst auf 4. In der Brunst waren keine L mehr zu sehen. Die Kurve stieg dann steil, und war am 2. Tag p. oestr. wieder auf 3, wo sie 2 Tage blieb, um in einem Tag wieder auf 0 zu fallen. 8 Tage nach der Brunst erschien eine Zacke bis 3. Dann fiel die Kurve wieder und bewegte sich bis zum Ende der Abstriche zwischen 0 und 2.

Entgegengesetzt fiel und stieg die Kurve der EZT. Die erste Zacke ging am 8. Tag a. oestr. auf 3. 2 Tage vor der Brunst fiel sie auf 1, um am Brunsttag auf 4 zu stehen. Dann sank sie auf 3 und war 4 Tage p. oestr. wieder auf 4. Bis zum letzten Tag schwankte diese Kurve zwischen 1 und 3, um am letzten Abstrichtag noch auf 4 zu steigen.

Von den Kurven der EZ ist wenig zu sagen. Sie verliefen in deutlichem Wechselspiel zwischen 2 und 4. Nur vom Vortag der Brunst bis zum Brunsttag selber sanken beide Kurven zusammen auf 2 bis 3.

Die Schleimkurve zeigte außer 2 bedeutungslosen Zacken auf 1 nur am 2. Tag nach der Brunst und am Brunsttag selber einen Anstieg auf 2. Am 2. Tag p. oestr. stand sie auf 1, um dann auf 0 zu fallen.

Der Kurvenquerschnitt am 25. 4. 37 (Brunst):

L	= 0	Das Zellbild an diesem Brunsttag stimmt mit den Befunden von Frei und Metzger (1) überein. Brunstdiagnostisch ist dieser Befund jedoch unbrauchbar, weil ähnliche Zellbilder auch an anderen Phasen des Zyklus erscheinen, wie folgende Querschnitte deutlich zeigen.
EZT	= 4	
EZ_1	= 2	
EZ_2	= 3	
Schl.	= 2	

Der Kurvenquerschnitt am 29. 4. 37 (4 Tage p. oestr.):

L	= 0
EZT	= 4
EZ_1	= 3
EZ_2	= 3
Schl.	= 0

Der Kurvenquerschnitt am 13. 5. 37 (18 Tage p. oestr.):

L	= 0
EZT	= 4
EZ_1	= 2
EZ_2	= 3
Schl.	= 0

Versuchstier 3.

Die Kuh Nr. 58 hatte am 27. 2. 37 ihr 7. Kalb geboren. Ihre Milchleistung war vom 1. April 36 bis 31. März 37 2664 Liter. Die Abstriche wurden am 12. 4. 37 bis zum 21. 4. 37 gemacht, und dann wegen Krankheitsverdacht abgebrochen. Am 20. 4. war die Kuh zum zweitenmal brünstig und wurde gedeckt. Sie rinderte aber am 22. 4. nach.

Die biologisch-morphologischen Erscheinungen bestanden am 6. und 5. Tag a. oestr. in Schleim, mit dem der Schwanz verschmiert war. Am 1. Tag war er eitrig. Beim Nachrindern am 22. 4. hingen aus der Vulva weißliche Schleimstränge. Am Boden wurden Klumpen von diesem weißlichen Schleim gefunden.

Die L-Kurve stieg vom 1. Tag p. oestr., als sie auf 0 stand, stetig an und war am letzten Abstrichtag auf 4.

Die Kurve der EZT bewegte sich ziemlich gleichmäßig zwischen 2 und 3. Die EZ_1 waren ständig auf 3, während die EZ_2 ähnlich den L von 0 am 1. Tag auf 4 am nächsten stiegen.

Ebenso stieg die Schleimkurve von 0 auf 4.

Der Kurvenquerschnitt am 20. 4. 37 (Brunst):

L = 4
EZT = 2
EZ_1 = 3
EZ_2 = 3
Schl. = 2

Versuchstier 4.

Tabelle 4.

Die Kuh Nr. 92 kalbte am 10. 3. 37 zum viertenmal. Sie gab vom 1. April 36 bis 31. März 37 2664 Liter Milch. Die Abstriche wurden bei ihr vom 12. 4. 37 bis zum 20. 5. 37 gemacht. In dieser Zeit war das Tier zweimal stierig. Sie wurde nicht gedeckt.

Aeußere Beobachtungen wurden bei diesem Tier wenige gemacht. 4 Tage vor der 1. Brunst wurden im Abstrichschleim weißlich-gelbe, käsige Brocken gefunden, ebenso am 3. Tage vor der 1. Brunst. Die Brunst am 20. 4. war normal, ebenso die Brunst am 9. 5. 37. 3 Tage nach der 2. Brunst war der Schwanz des Tieres mit dünnem, braunem Schleim beschmiert.

Die Kurve der L stieg von 0 am 1. Abstrichtag auf 4 am 4. Tag vor der ersten Brunst; am Brunsttag stand sie auf 5. 3 Tage p. oestr. fiel sie wieder auf 0. Am nächsten Tag stand sie auf 3, fiel wieder auf 2 und stieg auf 4 am 12. Tag nach der ersten Brunst. Nun fiel die L-Kurve und war am Vortag der zweiten Brunst wieder auf 0, wo sie 7 Tage stehen blieb. Eine postoestrale Zacke kletterte noch bis 3. Am letzten Abstrichtag stand die Kurve wieder auf 0.

Die Kurve der EZT verhielt sich umgekehrt. Sie bewegte sich zu Anfang zwischen 1 und 2, um 3 Tage nach der ersten Brunst auf 4 zu stehen. Am Tag darauf war sie auf 3, wo sie 2 Tage blieb. Dann folgte wieder eine Zacke auf 4. Längere Zeit verharrte die Kurve darauf auf 3, um entsprechend einer L-Zacke auf 2 zu sinken. Einen Tag vor der zweiten Brunst stand sie wieder auf 4, um dann langsam bis zum vorletzten Abstrichtag auf 0 zu fallen, wo sie auch noch am letzten Tag stand.

Das 2. Kurvenpaar zeigte wieder ein deutliches Wechselspiel. Mit wenigen Ausnahmen bewegten sich beide Kurven der EZ zwischen 2 und 4. Drei Tage nach der ersten Brunst fielen die EZ_1 auf 0, ebenso am letzten bezw. vorletzten Tag beide Kurven.

Die Schleimkurve bestand aus vielen unregelmäßigen Zacken, die meist bis 2 gingen, zweimal stieg sie bis 4, das erstemal 5 Tage vor der ersten Brunst, das zweitemal 5 Tage nach der zweiten Brunst.

Kurvenquerschnitt am 20. 4. 37 (Brunst):

L = 5
EZT = 1
EZ_1 = 1
EZ_2 = 2
Schl. = 1

An diesem Brunsttag waren außergewöhnlich viel L im Abstrich. In der nächsten Brunst zeigte sich dagegen kein einziger L im mikroskopischen Bild des Abstriches.

Kurvenquerschnitt am 9. 5. 37 (Brunst):

L = 0
EZT = 3
EZ_1 = 3
EZ_2 = 3
Schl. = 1

Kurvenquerschnitt am 23. 4. 37 (3 Tage p. oestr.):

L = 0
EZT = 4
EZ_1 = 4
EZ_2 = 0
Schl. = 0

Dieses Zellbild hebt wiederum den brunstdiagnostischen Wert des vorhergehenden Brunstabstriches auf, weil auch hier keine L bei zahlreicher Gegenwart von EZT vorhanden sind.

Versuchstier 5.

Tabelle 5.

Die Kuh Nr. 85 hatte am 28. 2. 37 ihr 5. Kalb geboren. Ihre Milchleistung war vom 1. April 36 bis zum 31. März 37 2317 Liter. Die Abstriche wurden vom 12. 4. 37 bis 13. 5. 37 gemacht. In dieser Zeit war die Kuh zweimal brünstig. Sie wurde nicht gedeckt.

Die äußeren Beobachtungen in Bezug auf Scheidenschleim bei diesem Tier waren kurz folgende: Am 2. und 3. Tag p. oestr. I hatte das Tier den Schwanz mit Schleim beschmiert. 4 Tage nach der ersten Brunst war in der Scheide viel dünnes Sekret, das käsige Krümel enthielt, ebenso am folgenden Tag. Am 20. 4. wurden 125 E. Prolan in wäßriger Lösung vor dem Schulterblatt subcutan injeziert. 12 Tage nach der ersten Brunst war in der Vagina dünner, heller, klarer Schleim. Am Vortag der 2. Brunst floß dieser dünne, helle, klare Schleim aus der Vulva. Am Brunsttag war der Schwanz mit braunem, klebrigen Schleim beschmiert, ebenso am Tag danach. In den folgenden Tagen waren stets weiße, krümlige Flocken im Löffel. 6 Tage p. oestr. II hing an der Vulva eine weiße Eiterflocke. Der Schwanz und die Vulva waren mit braunem, eingetrocknetem Schleim beschmiert. In allen folgenden Abstrichen befanden sich weiße Eiterflöckchen.

Die L-Kurve begann am ersten Brunsttag mit 1, fiel 3 Tage danach auf 0, um bis zum 5. Tag auf 5 zu steigen, wo sie noch am folgenden Tage verharrte. In 2 Tagen war sie wieder auf 0. Bis zum 5. Tag a. oestr. II bewegte sie sich unregelmäßig zwischen 0 und 2. Dann stieg sie bis 2 Tage p. oestr. II auf 5, wo sie 6 Tage stand. Am vorletzten Tage sank sie auf 4, wo sie auch am letzten Tag blieb.

Ganz entsprechend verlief die Kurve der EZT. Am 1. Brunsttag begann sie mit 3 und fiel am 2. Tag p. estr. I auf 0, wo sie bis zum 9. Tag p. oestr. I blieb. Dann stieg die Kurve bis 4 13 Tage p. oestr. I, fiel am nächsten Tag auf 3, wo sie 3 Tage blieb, dann folgte am folgenden Tag eine Zacke auf 4. Bis zum oestr. II fiel die Kurve auf 0. Bis zum Schlusse der Abstriche bewegte sie sich unregelmäßig zwischen 0 und 2.

Die Kurven der EZ verliefen in ihrem gewöhnlichen Wechselspiel zumeist zwischen 2 und 4, abgesehen von einigen Zacken bis 1 bei beiden Zellarten einige Tage nach der ersten und einige Tage vor der zweiten Brunst.

Die Schleimkurve bewegte sich unregelmäßig zwischen 0 und 2.

Nur 5 Tage a. oestr. II stieg eine steile Zacke von 0 bis 5. Am nächsten Tag fiel sie auf 0 zurück.

Kurvenquerschnitt am 12. 4. 37 (Brunst):

L = 1
EZT = 3
EZ_1 = 4
EZ_2 = 3
Schl. = 0

In diesem Zellbild herrschen die EZ vor. L sind sehr wenige vorhanden, im Vergleich zu folgendem Abstrich, der auch an einem Brunsttag gemacht wurde, aber viele L aufwies.

Kurvenquerschnitt am 4. 5. 37 (Brunst):

L = 3
EZT = 0
EZ_1 = 4
EZ_2 = 2
Schl. = 0

Kurvenquerschnitt am 29. 4. 37 (5 Tage a. oestr.):

L = 0
EZT = 4
EZ_1 = 1
EZ_2 = 1
Schl. = 5

Im Gegensatz zu den atypischen Zellbildern an den beiden Brunsttagen fand sich dieser schöne Befund mit viel Schleim und viel EZT bei vollkommenem Fehlen der L mitten im Intervall.

Versuchstier 6.

Die Kuh Nr. 109 hatte am 8. 3. 37 ihr erstes Kalb geboren. Sie gab schätzungsweise 1800 Liter Milch. Die Abstriche wurden vom 12. 4. 37 bis zum 4. 5. 37 gemacht. In dieser Zeit lagen 2 Brunsten, am 12. 4. eine und am 28. 4. Das Tier wurde nicht gedeckt.

Aeußere Beobachtungen: Am ersten Abstrichtag zeigte das Tier eine normale Brunst. 8 Tage nach dieser Brunst erhielt die Kuh 125 E. Prolan in wäßriger Lösung vor das Schulterblatt subcutan. 4 Tage danach war in der Vagina ein dünner, heller, klarer Schleim, ebenso am 5. Tage nach der Impfung. Das Tier war unruhig und hatte den Schwanz mit einer gelb-braunen Schleimflocke beschmiert. Am 16. Tage nach der 1. Brunst zeigte sich die nächste Brunst. Das Tier war sehr unruhig. In der Vagina war ein wäßriger, dünner Schleim.

Die beiden ersten Kurvenpaare zeigten auch hier wieder das gewohnte Wechselspiel.

Die L-Kurve begann am ersten Brunsttag auf 1, fiel auf 0 und stieg 2 Tage p. oestr. I auf 3. Dann lag sie bis zum 10. Tag p. oestr. I auf 0, ausgenommen eine Zacke auf 1 am Tage der Prolanimpfung (der Abstrich wurde vor der Impfung gemacht). Dann kletterte sie bis zum 3. Tag a. oestr. II auf 4, fiel auf 2, stand bei oestr. II auf 3; 2 Tage danach war sie auf 0 und stieg bis zum 5. Tag p. oestr. II wieder auf 3.

Die Kurve der EZT bewegte sich ständig in beachtlicher Höhe zwischen 2 und 4. Die Kurve wies unregelmäßige Schwankungen auf.

Die Kurve der EZT verlief zwischen 2 und 4 und zeigte nach der ersten Brunst am folgenden und am 3. und 4. Tag p. oestr. I eine Zacke bis 4.

Die Kurve der EZ_2 verlief unregelmäßig zwischen 2 und 3.

Die Schleim-Kurve ließ ebenfalls keine Regelmäßigkeit erkennen.

Um die 2. Brunst herum war die Schleimsekretion größer als bei der ersten Brunst.

Kurvenquerschnitt am 12. 4. 37 (Brunst):

L	= 1	Die folgenden Zellbilder, die an 2 Brunsttagen gemacht wurden, unterscheiden sich durch das verschiedene Vorkommen der L im Abstrich. In der ersten Brunst zeigten sich wenig L, während in der zweiten Brunst viel L im mikroskopischen Bild zu sehen waren.
EZT	= 3	
EZ_1	= 3	
EZ_2	= 2	
Schl.	= 0	

Kurvenquerschnitt am 29. 4. 37 (Brunst):

L	= 3
EZT	= 4
EZ_1	= 3
EZ_2	= 3
Schl.	= 1

Versuchstier 7.

Die Kuh Nr. 101 wurde in den Betrieb zugekauft. Sie gab vom 1. April 1936 bis zum 31. März 1937 2760 Liter Milch. Die Abstriche wurden gemacht vom 4. 5. 37 bis 25. 5. 37. Die Kuh war am 1. Abstrichtag brünstig und wurde gedeckt.

Die äußeren Beobachtungen: Am Tag nach der Brunst floß viel klarer Schleim aus der Vulva. Am 6. Tag p. oestr. enthielt der Abstrichlöffel dünnes, wäßriges Sekret aus der Vagina, ebenso am 11. Tag p. oestr. 19 Tage p. oestr. war kugliger, klarer, zäher Schleim auf dem Löffel.

Die L-Kurve begann am Brunsttag mit 0, stieg am Tag danach auf 3, fiel wieder am nächsten Tag auf 0, wo sie 2 Tage blieb. Dann stieg sie in einer breiten Kurve bis 4 und bis 5 am 11. Tag p. oestr. Erst am 15. Tag sank sie wieder ab auf 0. Es folgte dann noch bis zum Ende der Abstriche eine breite Zacke mit einer Spitze bis 3.

Die Kurve der EZT dagegen begann am Brunsttag mit 5, um langsam bis zum 12. Tag p. oestr. auf 0 zu fallen. Dann folgte wieder ein Ansteigen mit der höchsten Spitze auf 4 am 17. Tag p. oestr.

Die Kurven der EZ liefen bei diesem Tier ziemlich parallel. Sie bewegten sich meist zwischen 2 und 4, abgesehen vom Anfang, als sie auf 1 stiegen, und vom 12. Tag p. oestr., als die EZ_2 auf 0 fielen.

Die Schleimkurve zeigte einen unregelmäßigen Verlauf. Gegen Ende der Abstriche stiegen zwei Zacken bis 3.

Kurvenquerschnitt am 4. 5. 37 (Brunst):

L	= 0	Das Zellbild dieses Abstriches in der Brunst wird beherrscht von den EZT. Die L fehlen ganz
EZT	= 5	
EZ_1	= 1	
EZ_2	= 1	
Schl.	= 2	

Kurvenquerschnitt am 16. 5. 37 (12 Tage p. oestr.):

L	= 5	Im Intervall hat sich das Zellbild sehr verändert, wie dieser Querschnitt deutlich zeigt. Die EZT fehlen vollkommen. Die L beherrschen das mikroskopische Bild.
EZT	= 0	
EZ_1	= 2	
EZ_2	= 0	
Schl.	= 1	

Kurvenquerschnitt am 19. 5. 37 (15 Tage p. oestr.):

L	= 0	Dieses Zellbild zeigt, daß die L-Kurve wieder
EZT	= 3	ihren Fußpunkt erreicht hat. EZT sind viele
Ez_1	= 3	zu sehen. Vergleichbar mit dem Zellbild des
EZ_2	= 3	Brunstabstriches ist dieser Abstrich jedoch nicht.
Schl.	= 3	

Versuchstier 8.

Das Rind Nr. 169 wurde am 14. 4. 37 bis 4. 5. 37 untersucht. Es war am ersten Abstrichtag brünstig und wurde gedeckt.

Die äußeren Erscheinungen: 2 Tage nach der Brunst war der Schwanz mit hellrotem Blut verschmiert (im Scheidenabstrich keine Erythrozyten!).

Die beiden ersten Kurvenpaare zeigten wieder ein deutliches Wechselspiel. Die L-Kurve begann am Brunsttag mit 1, fiel am folgenden Tag auf 0, blieb dort 2 Tage, um dann bis zum 5. Tag p. oestr. auf 3 zu stehen. Von dort fiel sie am 7. Tag p. oestr. auf 1. Von hier stieg sie am 9. Tag p. oestr. auf 5 am 12. Tag nach der Brunst. 2 Tage blieb sie so hoch stehen und fiel dann auf 3 und auf 2. Am 18. Tag p. oestr. stieg noch eine Zacke auf 4.

Die Kurve der EZT begann am Brunsttag mit 2 und stieg am folgenden Tag auf 3, wo sie 4 Tage lang blieb. Dann bewegte sie sich unregelmäßig zwischen 1 und 3, ausgenommen eine Spitze bis 4 am 17. Tag p. oestr.

Die Kurve der EZ_1 bewegte sich während der ganzen Abstriche ziemlich hoch zwischen 3 und 4, außer in einem Abstrich auf 2 am 11. Tag p. oestr.

Die Kurve der EZ_2 blieb entsprechend meist zwischen 1 und 3. Am 11. Tag p. oestr. stieg eine Zacke bis 4, ebenso am Brunsttag.

Die Schleimkurve war unregelmäßig. Am 6. und 19. Tag p. oestr. stand eine hohe Spitze auf 4. Am Brunsttag war sie auf 0.

Kurvenquerschnitt am 14. 4. 37 (Brunst):

L	= 1	Das Zellbild dieses Abstriches am Brunsttag wird
EZT	= 2	beherrscht von den normalen EZ.
EZ_1	= 3	
EZ_2	= 4	
Schl.	= 0	

Kurvenquerschnitt am 15. 4. 37 (1 Tag p. oestr.):

L	= 0	In diesem Zellbild sieht man meist EZ_1. Die
EZT	= 3	L fehlen. EZT sind viele vorhanden.
EZ_1	= 4	
EZ_2	= 2	
Schl.	= 0	

G. Ergebnis aus den Befunden.

Bei oberflächlicher Betrachtung der Befunde scheinen die Ergebnisse so unregelmäßig zu sein, daß nichts Gemeinsames in den einzelnen Befunden übrig bleibt. Aber schon beim Vergleich der Kurven bei jedem einzelnen Tier fällt das deutliche Wechselspiel auf zwischen den L und EZT und zwischen den beiden Epithelzellgruppen. Sind viele L im Abstrich, dann findet man wenig EZT im mikroskopischen Bild und umgekehrt. Ebenso ist das Verhältnis zwischen den Gruppen der normalen Epithelzellen. Die Befunde haben also sowohl die Einteilung dieser 4 Formbestandteile als auch die Zusammenstellung von L und EZT und von den beiden Epithelzellgruppen in der Kurventabelle gerechtfertigt.

Was hat das Wechselspiel zwischen L und EZT zu bedeuten? Warum fehlen die L, wenn viele Epithelzelltrümmer im Abstrich sind? Frei und Metzger (1) haben schon auf die reinigende Aufgabe der L hingewiesen. Frei und Metzger (1) beschränken diese reinigende Aufgabe jedoch auf den Metoestrus, weil dann die Schollen, die Reste der Spermatozoen, der Schmutz der Kopulation und die dabei eingedrungenen Kleinlebewesen zu beseitigen seien. Meine Befunde zeigen deutlich, daß diese Reinigung der Vaginalschleimhaut durch die L eine fortlaufende ist, die durch die Brunst nicht verändert wird, wie ja auch die EZT in allen Phasen des Zyklus vorkommen im Gegensatz zu den Brunstschollen bei kleinen Nagern und bei dem Material von Frei und Metzger (1).

Wie erklärt sich aber das Wechselspiel der Epithelzellen? Woher stammen die beiden Gruppen der Epithelzellen, die sich so deutlich durch Form und Färbung unterscheiden? Es wäre möglich, daß die kleineren und dunkler gefärbten EZ aus den vorderen Scheidenabschnitten stammten im Gegensatz zu den großen und schlechter färbbaren, die dann von dem Epithel der hinteren Scheidenabschnitte herrührten. Dagegen spricht, daß die Epithelzellen der hinteren Vaginateile infolge ihrer näheren Verwandtschaft zum cutanen Epithel tiefer rot gefärbt sein müßten wegen ihrer leichteren Verhornung. — Vielleicht stammen die verschiedenen Epithelzellen aus verschieden tiefen Lagen des Scheidenepithels. Die oberflächlichen Flachepithelien sind dünn und durchscheinend, und deswegen erscheinen sie schlechter gefärbt, während die tieferen Zellagen kubischer und dicker in ihrem Protoplasmaleib sind und dadurch tiefer rot gefärbt erscheinen.

Selle (12) fand, daß beim Meerschweinchen die Verhornung des Epithels in der 4. bis 5. Schicht begann und bis zum Lumen fortschritt. Der gleiche Vorgang beim Rind würde die kleineren und dunkleren Zellen ihrer Herkunft nach erklären. Es fände dann eine unregelmäßige, schubweise Abschilferung der oberflächlichen Flachepithelien statt, der eine Abstoßung polyedrischer Zellen aus den darunterliegenden Schichten folgte.

Die äußerlich sichtbare Schleimabsonderung, die jede Brunst unregelmäßig, bald vorher, bald einige Tage nachher begleitet, findet keinen Niederschlag im mikroskopischen Bild des Abstrichs. Im Abstrich kommt der Schleim unregelmäßig in allen Brunstphasen vor, unabhängig von dem äußerlich sichtbaren Brunstschleim, der sich wieder einteilen läßt in einen dünnflüssigen, wasserklaren und in einen dicklichen, zähen, braunen Schleim. Wahrscheinlich ist der zähe, braune

Schleim, mit dem meist die äußeren Geschlechtsteile und der Schwanz verschmiert sind, nur der an der Luft eingetrocknete dünnflüssige, wasserklare Schleim, der sich in der Vagina oder als Schnur aus der Vulva hängend vorfindet.

Bei der Kalbin Nr. 169 wurde am 2. Tage nach der Brunst äußerlich am Schwanz Blut gefunden, das aus dem Geschlechtsapparat herkam. Im Abstrich wurden jedoch keine Erythrozyten gefunden. Dieser eine Befund läßt keine Schlüsse zu, ob es sich hierbei um die Vaginalblutung handelt, von der Hammond (7) berichtet.

Die Tiere, die mit Prolan (125 E.) behandelt wurden, zeigten eine in ihren äußeren Erscheinungen verstärkte Brunst. 2 Tiere waren unruhiger als sonst. Bei der Kuh Nr. 109 trat nach der Prolanbehandlung die Brunst am 16. Tag nach der vorausgegangenen Brunst auf. Diese Abkürzung des Zyklus schreibe ich der Wirkung des Prolans zu. Bei dem Tier, das auf die Prolanbehandlung keine vermehrte Unruhe in der Brunst zeigte, fiel jedoch der dünne, klare Schleim auf, der 2 Tage nach der Prolanimpfung bis zur Brunst, die erst 12 Tage nach der Impfung eintrat, in der Scheide gefunden wurde. Gewöhnlich trat dieser dünne, glasige Schleim erst kurz vor der Brunst auf. Diese verfrühte Schleimabsonderung könnte der Wirkung des Prolans zuzuschreiben sein. — Im mikroskopischen Bild wurde jedoch keine Einwirkung der Prolanimpfung bemerkt. Das Fehlen der L am Brunsttag der Kuh Nr. 104 und die große Anzahl der EZT im selben Abstrich sprechen nicht für eine Wirkung des Prolan, weil dasselbe Bild ja auch 4 Tage und 18 Tage nach der Brunst erscheint.

Die ersten 21 Tage in der Trächtigkeit unterscheiden sich im mikroskopischen Bild der Scheidenabstriche in keiner Weise von den Abstrichen vor dem Decktag.

Bei der Kuh Nr. 58 wurden die Abstriche nach 10 Tagen abgebrochen. Das Tier ließ sich die Abstriche nur ungern gefallen. Im mikroskopischen Bild stieg die Anzahl der L mit jedem Tag, ebenso die EZ_2 und der Schleim. Als aus der Scheide Klumpen von eitrigem Schleim abgingen, wurden die Abstriche abgebrochen wegen Verdachts einer krankhaften Veränderung in der Vagina. Das vermehrte Auftreten der EZ_2 in diesem Falle scheint mir ein weiterer Beleg dafür zu sein, daß diese Zellart aus tieferen Epithelschichten der Vagina stammt. Durch den entzündlichen Vorgang waren die oberen Epithellagen bereits entfernt, und die darunter liegenden Schichten wurden beim Abstrich vermehrt erfaßt.

Veränderungen im mikroskopischen Bild des Scheidenabstriches, die mit dem Zyklus im Zusammenhang stehen könnten, wurden keine beobachtet.

H. Zusammenfassung und Schluß.

Das Ergebnis meiner Arbeit läßt sich in folgende Punkte zusammenfassen:

I. Beim Studium des Schrifttums ergibt sich, daß aus dem Scheidensekret der kleinen Nager Maus, Ratte und Meerschweinchen Rückschlüsse auf den Brunstzyklus gezogen werden können.

Bei den Haustieren, insbesondere beim Rind, widersprechen sich in dieser Frage die Meinungen.

II. Ich habe in einem Zuchtbestand 8 geschlechtsgesunde Kühe mittlerer Leistung untersucht, von denen täglich längere Zeit hindurch Scheidenabstriche gemacht wurden. Dabei ergab sich:

1. Die Entnahme des Scheidensekrets wurde mit einem langstieligen Galalithlöffel bestimmter Form entnommen.
2. Als zweckmäßigste Entnahmestelle erwies sich die Umgebung der Urethra.
3. Reihenuntersuchungen dieser Art sind mit einem Speculum oder Scheidenspanner nicht durchführbar.
4. Bei solchen Reihenuntersuchungen muß verzichtet werden auf Entnahme des Schleimes aus tieferen Abschnitten der Vagina.
5. Als geeignete Färbung des Scheidensekretes erwies sich Methylenblau-Karbolfuchsin.
6. Die Menge des Sekretes ist unregelmäßig und läßt keine Schlüsse auf den Zyklus zu.
7. Der Schleim erscheint im mikroskopischen Bild ungerelmäßig in allen Zyklusphasen. Er ist mikroskopisch kein Brunstdiagnostikum.
8. Die Leukozyten befinden sich unregelmäßig in den mikroskopischen Bildern aller Brunstphasen. Sie sind meist in der Brunst vorhanden.
9. Schollen im Sinne von Frei und Metzger (1) habe ich keine beobachtet.
10. Die Epithelzelltrümmer, die ich unregelmäßig in jeder Brunstphase gefunden habe, sind einzelne, entartete Epithelzellen, die mehr oder weniger verhornt sind und keinen Kern mehr aufweisen. Sie bilden keine Schollen oder Verbände, wenn sie auch selten zu zweien oder dreien zusammengelagert sind. Sie lassen sich mit Karbolfuchsin tief rot färben.
11. Die normalen, nicht entarteten Epithelzellen lassen sich einteilen in eine Gruppe, die sich mit Karbolfuchsin nur schwach färben läßt und in eine Gruppe, die sich mit Karbolfuchsin tief rot färben läßt. Sie bilden den Hauptbestandteil im Abstrich aller Zyklusphasen. Ihr Vorkommen wird durch die Brunst nicht beeinflußt.
12. Es besteht ein deutliches Wechselspiel zwischen Leukozyten und Epithelzelltrümmern. Das Fehlen der einen Zellart bedingt eine zahlreiche Gegenwart der andern.
13. Es besteht ein deutliches Wechselspiel zwischen den schwach gefärbten und tief rot gefärbten Epithelzellen. Das Fehlen der einen Zellform bedingt eine zahlreiche Gegenwart der andern.

14. Alle beachteten Formbestandteile kommen in derselben Art auch in den 21 Tagen nach dem Deckakt in den Abstrichen vor. Die Scheidenabstriche ändern sich in ihren mikroskopischen Bildern nach den Belegen nicht.
15. Demnach besteht weder im Zellbild meiner Abstriche noch im Vorkommen von Schleim im mikroskopischen Bild eine Regelmäßigkeit, die eine Brunstdiagnose aus dem Scheidenabstrich beim Rind ermöglichen würde.
16. In 3 Fällen einer Prolanbehandlung ist mir an gesunden Tieren eine Beeinflussung der Brunst gelungen. Im ersten Fall: Verstärkung der psychischen Brunsterscheinungen. Im zweiten Fall: Verstärkung der psychischen Brunsterscheinungen mit Abkürzung des Zyklus auf 16 Tage. Im dritten Fall: vermehrte Schleimabsonderung in der Vagina.

Schrifttum.

1. **Frei W. und Metzger E.:** Die Sexualperiodizität in der Vagina des Rindes. Berl. tierärztl. Wschr. 1926, S. 645.

2. **Schatalow P.:** Zur Frage des Geschlechtszyklus der Pferde und Kühe nach dem mikroskopischen Bilde des Vaginalausstriches. Berl. tierärztl. Wschr. 1933, S. 87.

3. **Schmaltz R.:** Das Geschlechtsleben der Haussäugetiere in Franck-Albrecht: Handbuch der tierärztl. Geburtshilfe, Berlin 1921.

4. **Küpfer M.:** The Sexual Cycle of Female Domesticated Mammals. Observations on Animals in Central Europe and South Africa.

5. **Murphey:** The oestrous cycle in the cow. Amer. Ass. of. Anat 1925.
Studies of the oestrous in the ox. Jowa State Coll. ref. 8 1922, Vol. **23.**

6. **Hölscher F. C. A.:** Anatom. u. histol. Untersuchungen über die Uterusschleimhaut des Rindes in Phasen. vet. med. Diss. Berlin 1921.

7. **Hammond J.:** The Physiology of Reproduction in the cow. Cambridge 1927.

8. **Krupski A.:** Brunst und Menstruation; Beiträge zur Physiologie der weibl. Sexualorgane des Rindes. Schweiz. Arch. f. Tierhlk. 1917.

9. **Latase:** Compt. rend. Soc. de Biol. **45.** 1893 Mémoires, p. 135.

10. **Königstein H.:** Die Veränderung der Genitalschleimhaut während der Gravidität und Brunst bei einigen Nagern. Arch. d. ges. Physiol. **119,** 571 (1895).

11. **Long J. A. and Evans H. M.:** Memoirs, University of California, 6, 1922, p. 82.

12. **Selle R. M.:** Changes in the vaginal epithel of the quineapig during the oestrous cycle. Amer. Journal of Anat. **30,** 429 (1922).

13. **Schreyer W.:** Untersuchungen über die histologischen Veränderungen der Schleimhäute des weiblichen Rindes im Brunstzyklus, ihr klinisch-anatom. Ausdruck und ihr Vergleich mit den diesbezüglichen Verhältnissen bei den übrigen Säugetieren. Zeitschr. f. Anatom. u. Entwicklungsgeschichte. 1933.

14. **Dierks R. :** Arch. Gynäk. 1927, 46.

15. **Stieve H.:** Das Schwangerschaftswachstum und die Geburtserweiterung der menschl. Scheide. Z. mikroskop.-anatom. Forschung 1925, 307.

16. Lott: Ueber den feineren Bau und die physiol. Regenerationen der Epithelien, bes. des geschichteten Plattenepithels. Rollets Untersuchungen 1871.

17. Mc. Kenzie F.: The normal oestrous cycle in the sow. Missouri Agr. Exp. Sta. Res. Bul. 86, 1926.

18. Drahn F.: Die anatom. Veränderungen am Geschlechtsapparat unserer Haustiere bei der Brunst mit bes. Berücksichtigung der Hündin. Vet. med. Diss. Hannover 1913.

19. Evans H. M.: Coincident changes in the genital organs. Cornell Veterinarian 1928.

20. Seaborn: The oestrous cycle in the mare. Anat. Rec. 30.

21. Murphey, Mc. Nutt: Journ. of the Amer. Vet. med. Assoc. 1925 Nr. 3; 1924 Nr. 5.

22. Gole H. H.: A study of the mucosa of the genital tract of the cow, with special reference to the cyclic changes. 1930. American journal of anatomy, Band 46, 261.

23. Marshall: The Physiology of Reproduction (2nd. ed.) London 1922, p. 268.

24. Hess Ernst: Die Sterilität des Rindes. Hannover, 2. Aufl. 1921, 40.

25. Kieschke S.: Anatom. u. histolog. Untersuchungen über die Cervix des Bos taurus. Vet. med. Diss. Leipzig 1919.

26. Eichbaum: Untersuchungen über den Bau und die Entwicklung der Clitoris der weiblichen Haustiere. Arch. f. Tierhlk. 1886.

27. Ellenberger W.: Handbuch der vergleichenden Histologie der Haustiere. Berlin 1887.

28. Schmaltz R.: Die Struktur der Geschlechtsorgane der Haussäugetiere. Berlin 1910.

29. Martin P.: Lehrbuch der Anatomie der Haustiere. Stuttg. 1912.

30. Böhmke: Uterindrüsen einiger Säuger. Vet. med. Diss. Dresden 1910.

31. Franck-Albrecht: Handbuch der tierärztl. Geburtshilfe. Aufl. 1921.

32. Retterer P.: Comp. rend. Soc. de Biol. 44, 1892.

33. Lutz E.: Der heutige Stand der Forschung über das Oestrushormon und die Nymphomanie des Rindes. Vet. med. Diss. Zürich 1929.

34. **Stockard C. R. und Papanicolaou G. N.:** The existence of a typical oestrous cycle in the quinea—pig with a study of its histological and physiological changes. Americ. Journal of Anat. 1927, p. 225.

35. **Zondek B. und Aschheim S.:** Der Scheidenzyklus der weißen Mäuse als Testobjekt zum Nachweis des Ovarialhormons. Klin. Wschr. 1926, S. 979.

36. **Allen E.:** The oestrous cycle of the mouse. Amer. Journ. of Anat. **30**, p. 297 (1922).

37. **Moser E. M.:** Untersuchungen über cyklische Veränderungen der cytologischen Bestandteile des Vaginalsekrets beim Menschen. Z. Geburtsh. u. Gynäkol. 1928, S. 708.

38. **King J. L.:** Menstrual records and vaginal smears in a selected group of normal women. Contrib. to embryol. **18**, 79 (1926).

39. **Evans H. M. and Cole H. H.:** The oestrous cycle in the dog. Cornell Veterinarian 1928.

40. **Wall Sven:** Meddels f. Kgl. Vet. og. Landbojskole, Serum Lab., Copenhagen, **34**, 1914, and 10 th Internat. Vet. Congress, London 1914.

41. **Hutyra F. und Marek J.** Spezielle Pathologie u. Therapie der Haustiere, I. Jena 1913, S. 762.

42. **Raebiger:** Journ. of comparative Path. and Therapie, 20, 1907.

43. **Demmel M. und Witzigmann J.:** Die klin. Beurteilung des mikroskopischen Untersuchungsbefundes des Vaginalsekretes bei der Hündin. Archiv für wissenschaftl. und prakt. Tierhlk. **67**, 1934.

44. **Kurasawa R.:** Ueber die Frühdiagnose der Trächtigkeit bei der Stute durch vaginal Untersuchung, insbesondere durch Untersuchung von Scheidenschleim. Berl. tierärztl. Wschr. 1926, S. 645.

45. **Minakow K. L.:** Die Diagnostik der Trächtigkeit von Stuten nach der Methode Kurasawa und die Vereinfachung derselben. (Sowjetskaja Veterinarija 1936 Nr. 10, 58.) Mch. tierärztl. Wschr. 1936, 586.

46. **Wagner:** Mikroskopische Brunstschleimuntersuchungen bei einer Stute unter besonderer Berücksichtigung des Leukozytenbefundes. Dtsch. tierärztl. Wschr. 1934, Nr. 9.

47. **Schümann W.:** Beitrag zur diagnostischen Verwertbarkeit der zelligen Bestandteile und des Schleimes im Scheidenabstrich von Rindern. Vet. med. Diss. Hannover 1932.

48. **Gastell H.:** Ueber den Nachweis stattgehabter Brunst der Kühe durch die histologische Untersuchung des Vaginalschleimes; unter besonderer Berücksichtigung der Veränderung der Milch bei der Brunst. Vet. med. Diss. Berlin 1933.

49. **Schoeley W.:** Beitrag zur Diagnostik der Endometritiden mittels des mikroskopischen Befundes im Vaginalschleim des Rindes. Vet. med. Diss. München 1935.

50. **Zupp B. A.:** The cyclie secretory phenomena of oestrous in the cow. Vet. Practit. Bul. 1926. Jowa State College of Agr., vol 25, pp. 123—152.

51. **Zietzschmann O.:** Ueber Funktionen des weilichen Genitale bei Säugetier und Mensch. Berlin 1921.

52. **Küpfer M.:** Beiträge zur Morphologie der weiblichen Geschlechtsorgane bei den Säugetieren. Z. d. Naturf.-Ges. Zürich, 1920.

53. **Gmelin W.:** Zur Physiologie und Pathologie des Sexualzyklus bei der Kuh. Dtsch. tierärztl. Wschr. 1929, S. 609.

54. **Weber E.:** Untersuchungen über die Brunst des Rindes. Arch. f. Wiss. u. prakt. Tierhlk. 37, 1911, S. 382.

55. **Schouppé K. und Werner F.:** Ein Beitrag zur Diagnosestellung der Pyometra der Hündin aus dem Vaginalsekret. Mch. tierärztl. Wschr. 1931 Nr. 46, S. 553.

56. **Manu af Heurlin:** Bact. Untersuchungen des Genitalsekretes der nichtschwangeren und nichtpuerperalen Frau vom Kindesalter bis zum Greisenalter. Berlin, S. Karger, 1914.

57. **Döderlein A.:** Handbuch der Geburtshilfe. B. 1, 1924.

58. **Windbergs T.:** Untersuchungen über den Reinlichkeitsgrad der Scheide des Rindes. Vet. med. Diss. Hannover 1931.

Lebenslauf.

Am 2. II. 1912 wurde ich, Nikolaus Leopold Ferring, in dem Eifeldorf Trierweiler als Sohn des Land- und Gastwirts Johann Ferring und seiner Ehefrau Elise, geb. Metzler, geboren. Am 9. III. 1933 beendete ich mein Gymnasialstudium mit dem Abitur am Friedrich-Wilhelms-Gymnasium zu Trier. Das tierärztliche Studium begann ich im Mai 1933 in München, wo ich am 19. II. 1935 mein tierärztliches Vorexamen bestand. Das Sommersemester 1935 und das Wintersemester 1935/36 verbrachte ich an der Gießener Universität. In München beendete ich anschließend mein neunsemestriges Studium mit dem tierärztlichen Staatsexamen am 4. XII. 1937. — Die vorliegende Arbeit beschäftigte mich seit Ostern 1936.

Anlage 1.

Nach Hammond (7) Scheidenabstrichbefund bei der Kalbin C 1

Cyclusperiode	Ausfluss	Epithelzellen	L	E
5 Tage vor der Brunst	trocken	zahlreich	nichts	nichts
2 Tage vor der Brunst	trocken	vorhanden	nichts	„
1 Tag vor der Brunst	flüssiger Schleim	zahlreich in Flocken	wenig	„
12 Std. vor der Brunst	feucht	alte und neue	wenig	„
Beginn der Brunst	feucht	wenig	ganz selten	„
2 Std. nach Beg. der Brunst	flüssiger Schleim	ganz selten	nichts	„
4 Std. nach Beg. der Brunst	käsige Klumpen	wenig	sehr zahlreich	„
Ende der Brunst	wenig Schleim	wenig	keine	„
6 Stunden nach der Brunst	—	einige	zahlreich	„
12 „ „ „ „	dicker Schleim	wenig Flocken	sehr zahlreich	„
24 „ „ „ „	dicker Schleim	wenig Flocken	sehr zahlreich	„
36 „ „ „ „	feucht	zahlr. in Flocken	wenig	zahlreich
2 Tage „ „ „	blutiger Schleim	sehr wenig	nichts	einige
2 1/2 „ „ „ „	blutiger Schleim	einige junge und alte	zahlreich	nichts
3 „ „ „ „	wenig Schleim	zahlr. in Flocken	zahlreich	„
3 1/2 „ „ „ „	dicker Schleim	einige	einige	„
4 „ „ „ „	dicker Schleim	wenige	wenige	„
5 „ „ „ „	leichte Sekret.	ziemlich zahlr.	gelegentlich	„
7 „ „ „ „	trocken	zahlreich	nichts	„
10 „ „ „ „	trocken	zahlr. in Flocken	nichts	„
14 „ „ „ „	trocken	zahlr. in Flocken	sehr selten	„

Anlage 2. Nach Hammond (7). Histologie der Vagina von Kalbinnen.

Zyklusstadium		3 Tage vor der fälligen Brunst	14 Stunden vor der fälligen Brunst	6. Brunststunde	24 Stunden nach Beginn der Brunst	Ovulation	48 Stunden nach Beginn der Brunst	72 Stunden nach Beginn der Brunst	8 Tage nach Beginn der Brunst
Nr. der Tiere:		C 5	C 3	C 7	C 1		C 4	C 6	C 2
Blutungen nach dem Brunstbeginn in vorausgegangenen Brunstperioden in Stunden		59, 48, 74	blutete nicht	55, 65	80		60, 45, 74	68, 64, 72	gelegentlich 46
Vagina:	Blutgefäße	normal	normal	die großen erweitert. Die kleinen sichtbar	große, erweitert		normal	normal	normal
Cervixteil:	Epithel	normal	normal	geschwollene Zellen	geschwollene Zellen am Grund der Buchten		mit Schleim gefüllte Zellen	normal geschwollen am Grund der Buchten	normal, äußerlich Schleim an einigen Stellen
Vagina: mittlerer Teil:	Blutgefäße	normal	große Gefäße gefüllt. Die kleinen sichtbar	Blutaustritt aus dem Epithel, wenig L.	wenig Blut frei unterm Epithel. Pigment unter dem Epithel		etwas Blut noch frei, Rest in Capillaren gesammelt	kleine Capillaren unterm Epithel sichtbar	starker Blutaustritt unterm Epithel
	Epithel	normal	normal	geschwollen im Flecken	sehr geschwollene Zellen		wenig geschwollene Zellen	normal wachsend an der Basis	normal
Vagina:	Blutgefäße	die großen gefüllt	die großen und kleinen gefüllt	die großen und kleinen gefüllt; L. unterm Epithel	Blutaustritt		Blut in Capillaren gesammelt	kleine Gefäße gerade sichtbar	kleine Gefäße gerade sichtbar
Vulvateil:	Epithel	normal	normal	geschwollene Zellen	stark geschwollene Zellen		abschiefernde Zellen	tiefere Zellagen wachsend	normal

Anlage 3. Nach Hammond (7). Veränderungen bei Kalbinnen, in verschiedenen Zyklusstadien.

Nr. d. Tieres	C 5	C 3	C 7	C 1	Ovulation	C 4	C 6	C 2
Stadium des Zyklus.	3 Tage vor der Brunst	etwa 14 Stunden vor der Brunst	In der Brunst (6 Std.)	24 Stunden nach Beginn der Brunst		48 Stunden nach Beginn der Brunst	72 Stunden nach Beginn der Brunst	8 Tage nach der Brunst
Cervix	dicker Schleim blass.	flüssiger Schleim blass.	dünner, klarer Schleim hyperaemisch	flüssiger Schleim hyperaemisch		dicker, weißlicher Schleim—blass	klarer, dicker Schleim, gelblich weiß am Vag. Ende —blass	dicker Schleim —blass
Vagina / Cervixteil	dicker, klarer gelblicher Schleim — blass	sehr flüssiger Schleim — blass	klarer Schleim mit vielen gelben Flocken Sehr leicht gerötet	blutgefüllt		flüssiger Schleim mit Striemen von flüssig. Blut —blass	dunkel-braun-roter Schleim. —blass.	dicker Schleim. —blass.
Vagina / Mittlerer Teil	sehr leicht hyperaemisch	leicht hyperaemisch	leicht hyperaemisch	hyperaemisch		hyperaemisch auf der Oberfläche	blass.	hyperaemisch (alt)
Vagina / Vulvateil	dunkel unter der Oberfläche	blutgefüllt	purpurrot unter der Oberfläche	blutgefüllt		dunkelrot unter der Oberfläche	blass.	purpurrot unter der Oberfläche

Erklärungen zu den Tabellen 4 und 5.

Jede Tabelle umfaßt das gesamte Abstrichergebnis einer Kuh, deren Nummer jeweils im Bild rechts oben angegeben ist.

Die fünf beachteten Formbestandteile sind in fünf Kurven dargestellt, davon vier zum Vergleich zu je zwei Kurven nebeneinander.

In der Abzisse ist unten die Anzahl der Tage vermerkt:

der Brunsttag mit +
der Decktag mit ✱
die Prolanimpfung mit P.

In der Ordinate links ist die Menge der einzelnen Formbestandteile in fünf Graden ablesbar:

0 = nicht vorhanden
1 = ganz selten vorhanden
2 = wenig vorhanden
3 = viel vorhanden
4 = sehr viel vorhanden
5 = beherrscht das mikroskopische Gesichtsfeld.

In der Ordinate rechts sind die einzelnen Formbestandteile des Abstriches benannt:

L = Leukozyten
EZT = Epithelzelltrümmer (sogenannte Schollen)
EZ_1 = schwach rot gefärbte normale Vaginaepithelzellen
EZ_2 = tief rot gefärbte normale Vaginaepithelzellen
Schl. = Schleim.

Von den 8 Tabellen sind nur 2 abgedruckt. Die Originale befinden sich bei der Tierärztlichen Fakultät München.

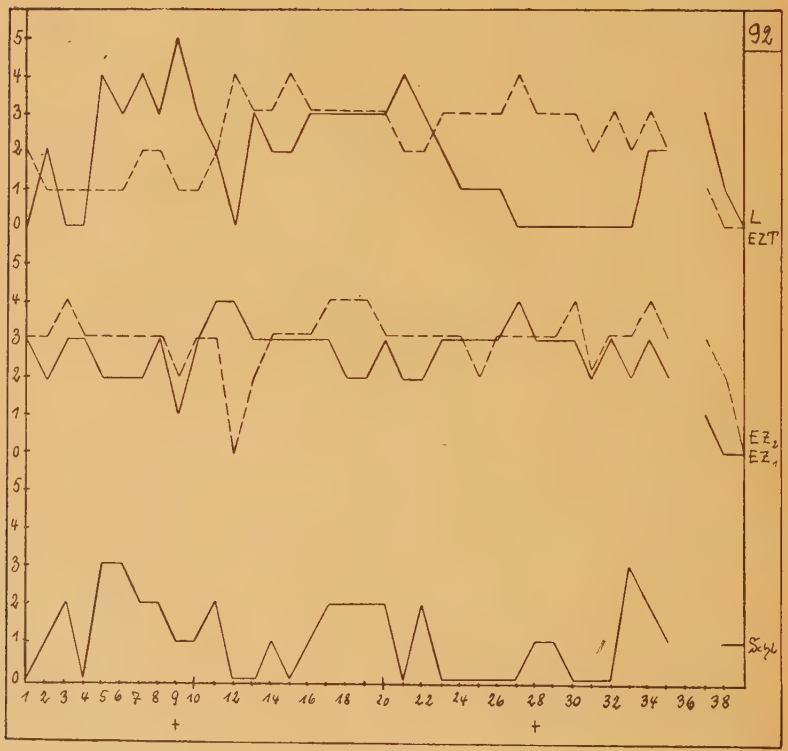
92
L
EZT
EZ2
EZ1
Sch
1 2 3 4 5 6 7 8 9 10 12 14 16 18 20 22 24 26 28 30 32 34 36 38

Tabelle 4

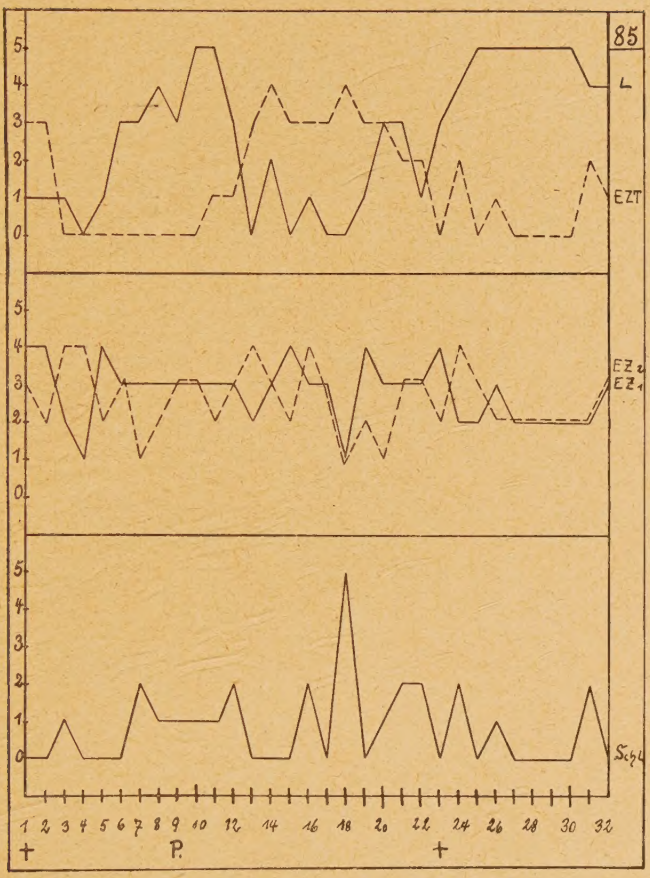
85
L
EZT
EZ 2
EZ 1
Schl
1 2 3 4 5 6 7 8 9 10 12 14 16 18 20 22 24 26 28 30 32
+
P.
+

Tabelle 5

Buchdruckerei Otto Frey, Inh.: Max Herzog, Erding.